KLINIK
FÜR ALLGEMEIN
UND VISZERAL
CHIRURGIE

UNIVERSITÄTS
KLINIKUM FRANKFURT
GOETHE-UNIVERSITÄT

Leberverletzungen selbst repariert!

Professor Dr. med. Andreas A. Schnitzbauer, FEBS, FACS

Penetrierende Verletzungen

Überblick

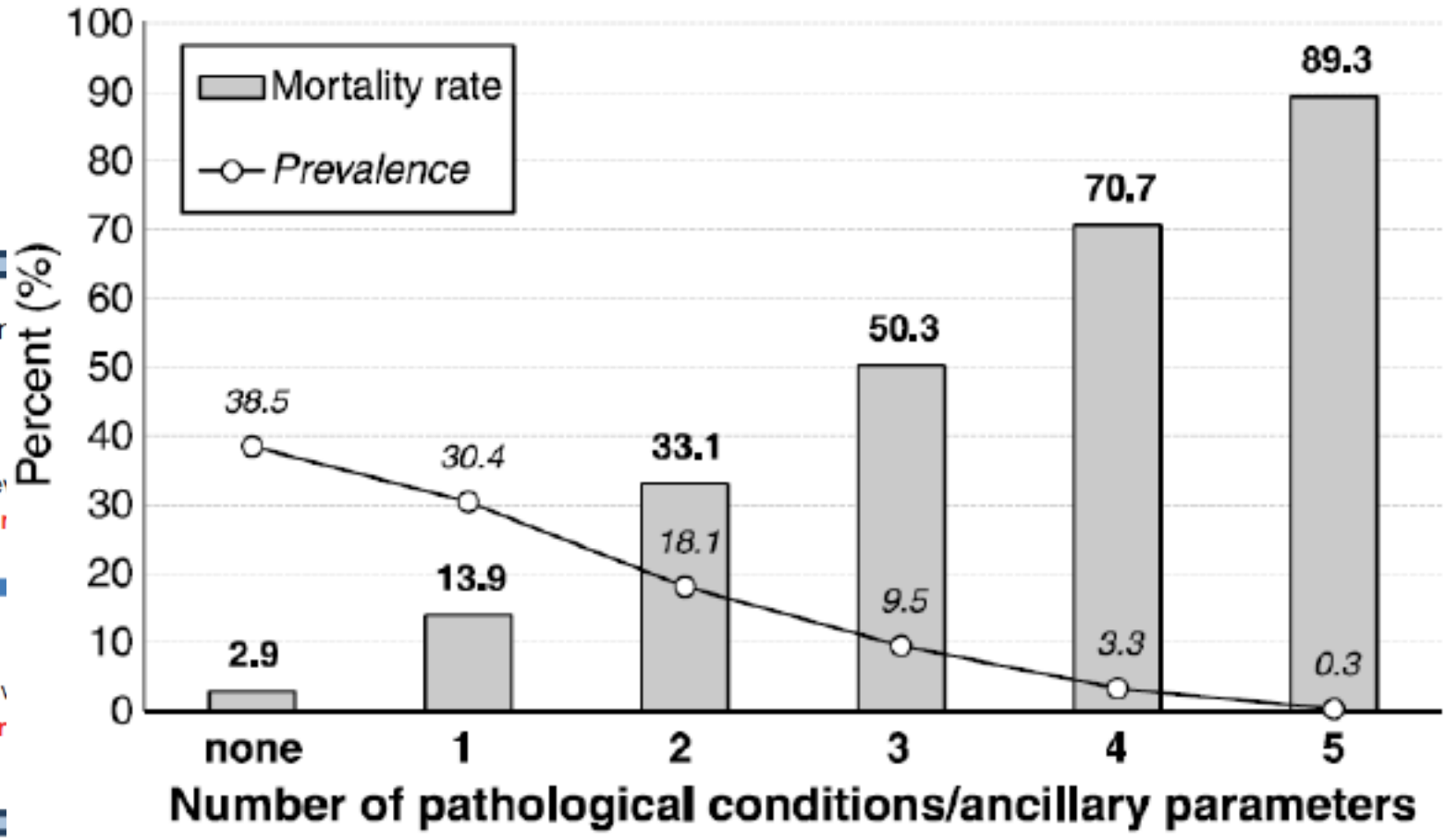
Mortality rate
Prevalence
Percent (%)
100
90
80
70
60
50
40
30
20
10
0
38.5
30.4
33.1
18.1
13.9
9.5
2.9
3.3
0.3
89.3
70.7
50.3
none
1
2
3
4
5
Number of pathological conditions/ancillary parameters

Lebertrauma

Axial CT image of the upper abdomen performed with intravenous contrast in a 13-year-old female after MVA demonstrates a severe laceration in the right lobe of the liver (black arrows). Note is made of active extravasation of contrast into the subcapsular region of the lateral aspect of the adjacent liver (white arrows). Pancreatic and splenic (arrowhead) injuries were also identified in this p atient.

Imaging in Pediatric Blunt Abdominal Trauma
Bixby, Sarah D., MD, Seminars in Roentgenology, Volume 43, Issue 1, 72-82

Copyright © 2008 Elsevier Inc.

clinical key, ELSEVIER

KLINIK FÜR ALLGEMEIN UND VISZERAL CHIRURGIE

Lebertrauma

UNIVERSITÄTS KLINIKUM FRANKFURT GOETHE-UNIVERSITÄT

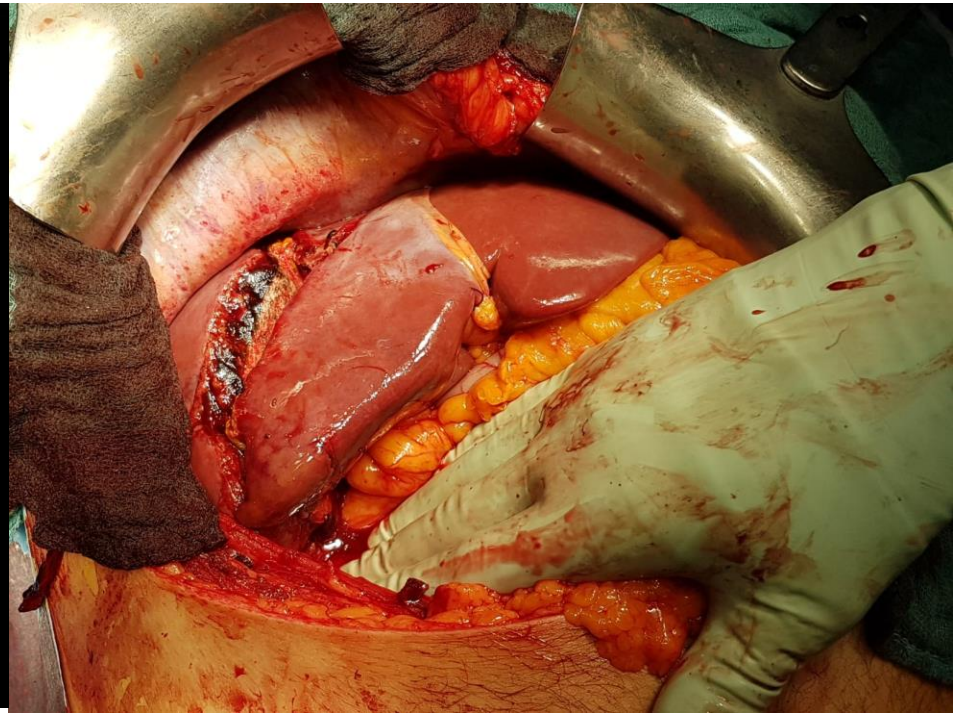

Lebertrauma

- Häufig bei stumpfen Bauchtraumata, z.B. beim Sport, Rasanztraumata
- rechter Leberlappen häufiger betroffen
- hämorrhagischer Schock
- Pankreastraumata insgesamt selten

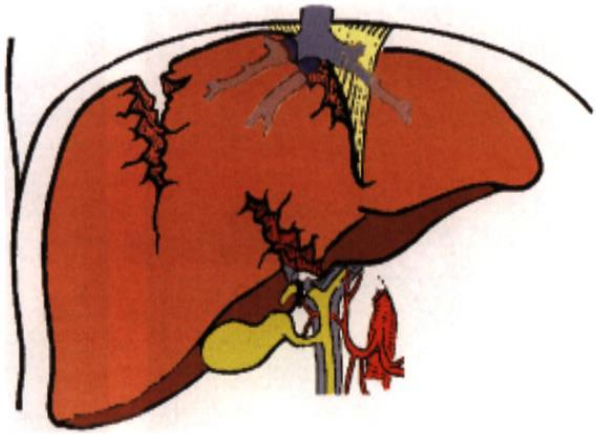

Diagnostik

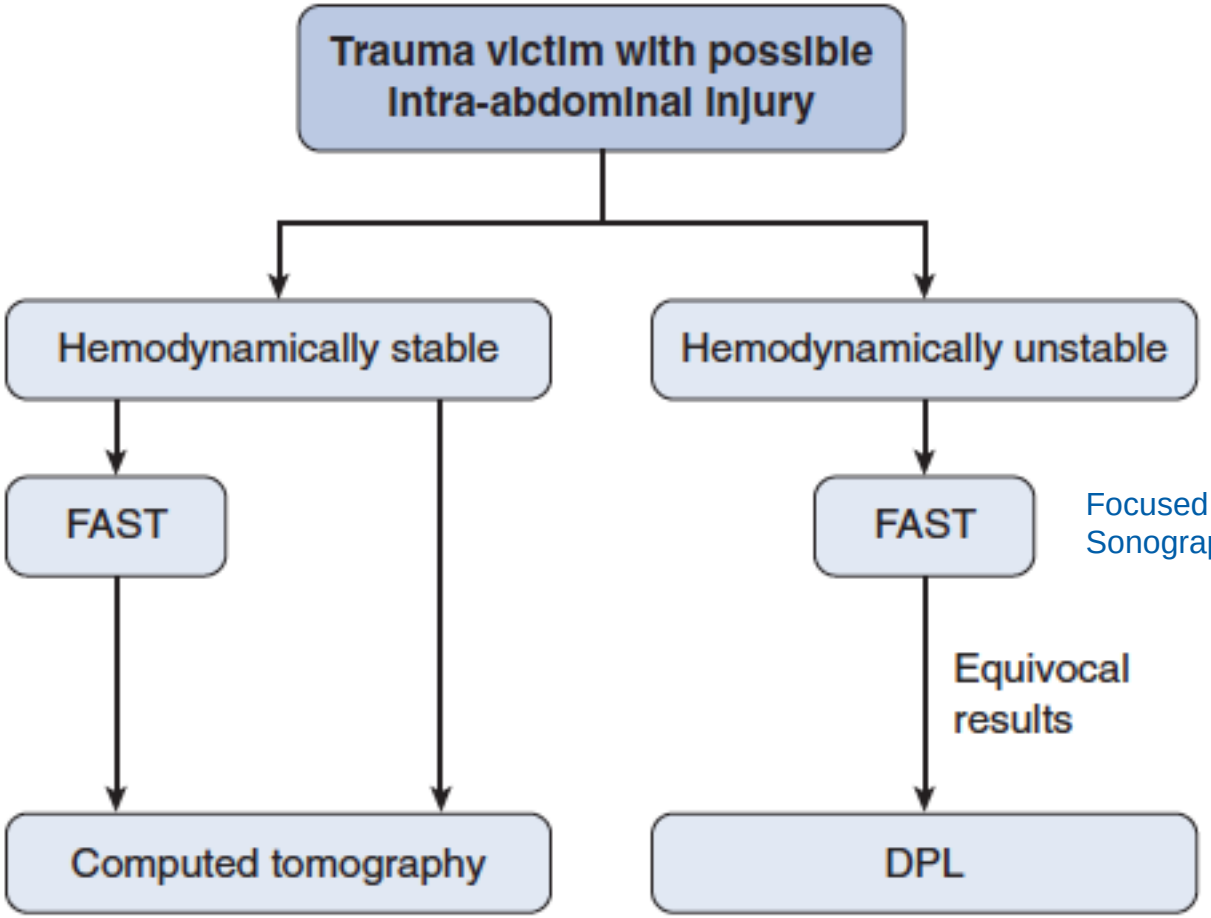
Trauma victim with possible intra-abdominal injury
Hemodynamically stable
Hemodynamically unstable
FAST
FAST
Focused assessment with Sonography for Trauam
Equivocal results
Computed tomography
DPL
Diagnostic Peritoneal Lavage

Moore-Klassifikation

American Association for the Surgery of Trauma (AAST)

Grad	Definition	Mortalität
I	Subkapsuläres Hämatom < 10% der Oberfläche, Lazeration / Kapseleinriss < 1cm Tiefe	13 %
II	Subkapsuläres Hämatom 10-50% der Oberfläche, Intraparenchymales Hämatom < 10 cm, Lazeration 1-3cm tief und <10cm lang	13 %
III	Subkapsul. Hämatom > 50% der Oberfläche, intraparenchymales Hämatom >10 cm oder expandierendes Hämatom, Lazeration > 3cm tief	15 %
IV	Parenchymverletzung von 25-75% oder Beteiligung von 1-3 Lebersegmenten	28 %
V	Parenchymverletzung von > 75% oder Beteiligung von > 3 Lebersegmenten oder Verletzung der retrohepat. V. cava / zentralen Lebervenen	65 %
VI	Hepatische Avulsion	95 %

Leber-verletzungen

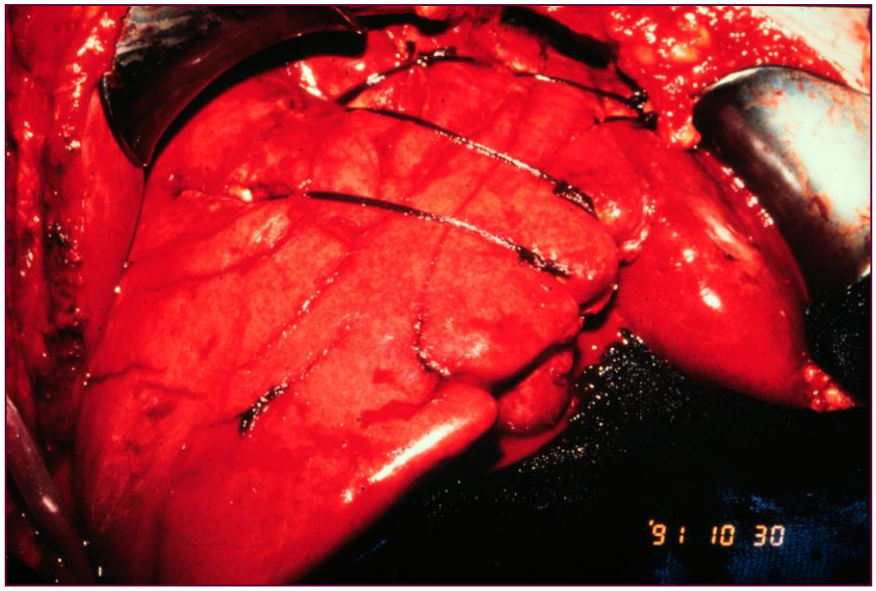

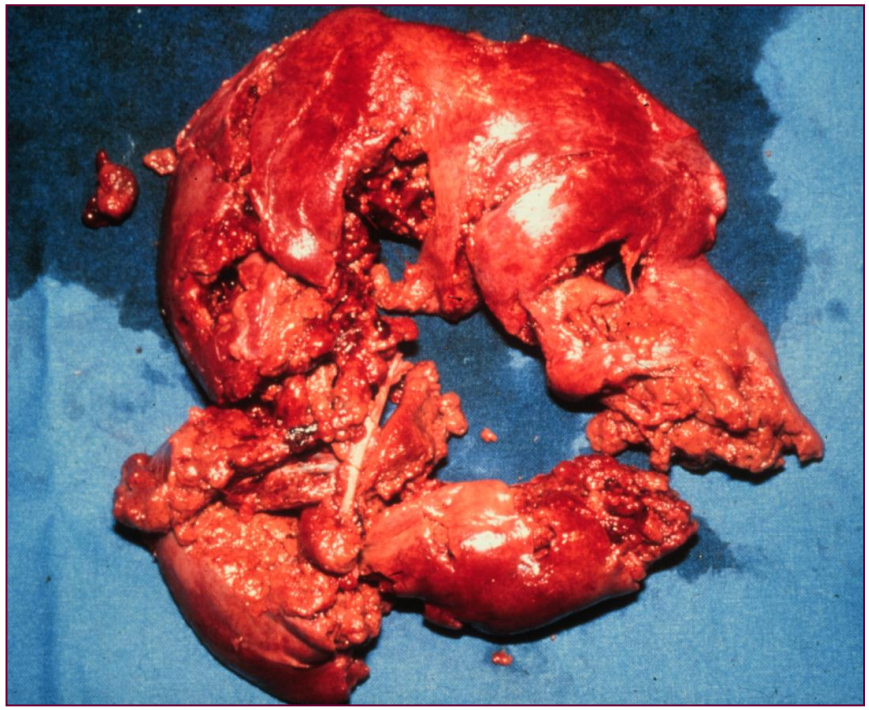

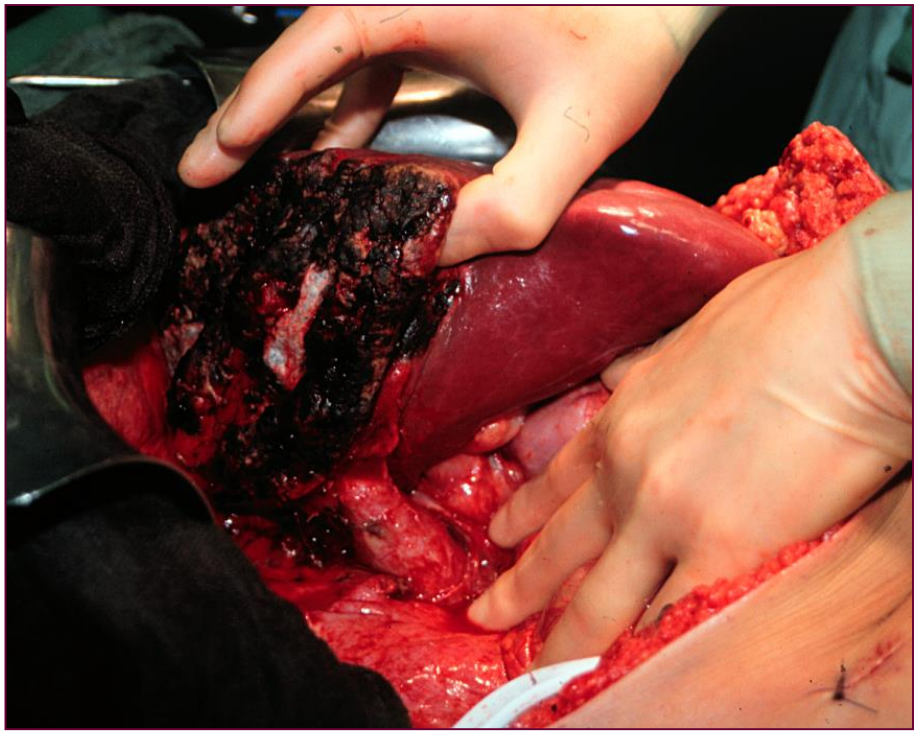

Therapie

- bis zu 80 % der Verletzungen konservativ behandelbar
- Angiographie zur Diagnostik und Intervention mittels Coiling

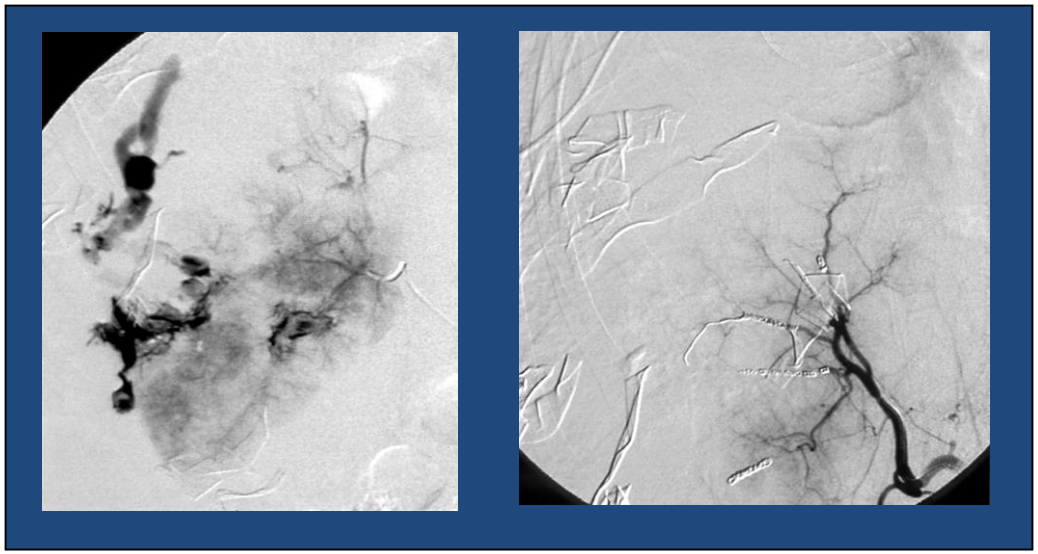

Grundsätzliche Traumaregeln

- Crash-Laparotomie
- 1-2 Schnitte bis zur Faszie (15s)
- Eröffnen der Faszie (10s)
- Tamponade des gesamten Abdomens (10s)
- quadrantenweise Inspektion
- Gewinne Übersicht auf dem Schlachtfeld!!!!

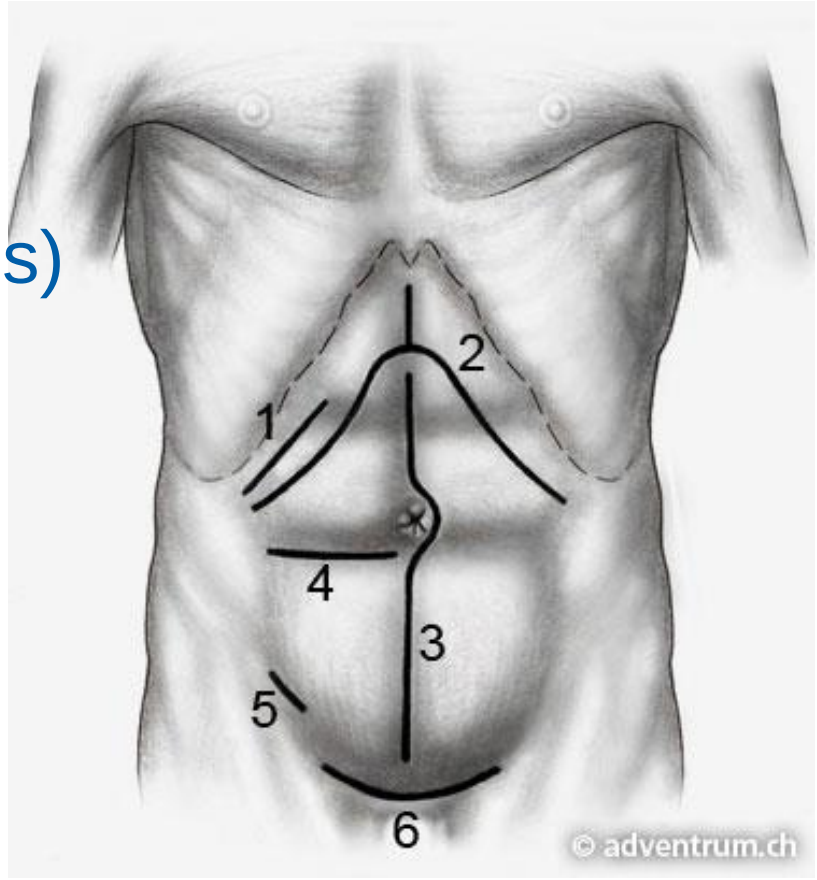

KLINIK FÜR ALLGEMEIN UND VISZERAL CHIRURGIE

UNIVERSITÄTS KLINIKUM FRANKFURT GOETHE-UNIVERSITÄT

Und wie ist das so, dieses Schlachtfeld?



Erstmaßnahmen

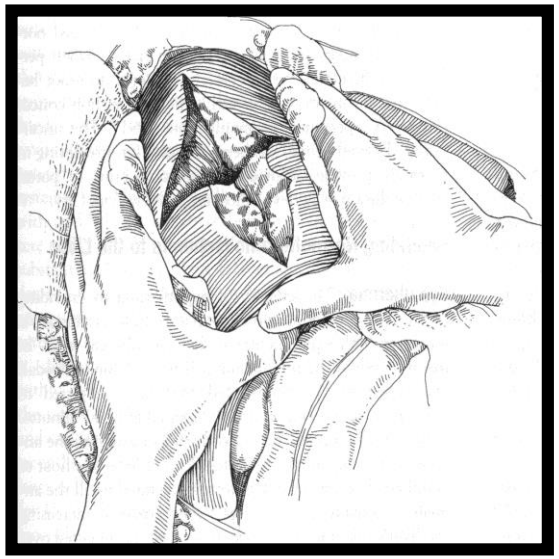

Kompression

Hilus Klemmung

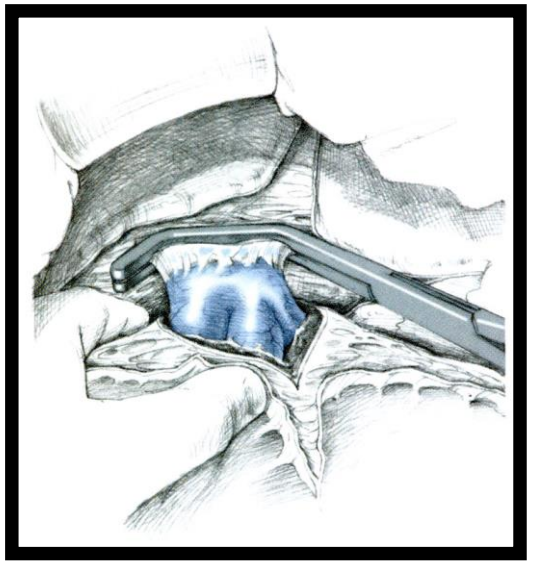

Totale Vasculäre Okklusion

KLINIK FÜR ALLGEMEIN UND VISZERAL CHIRURGIE

Ligamentum hepatoduodenale

Cattell-Braasch-Manöver

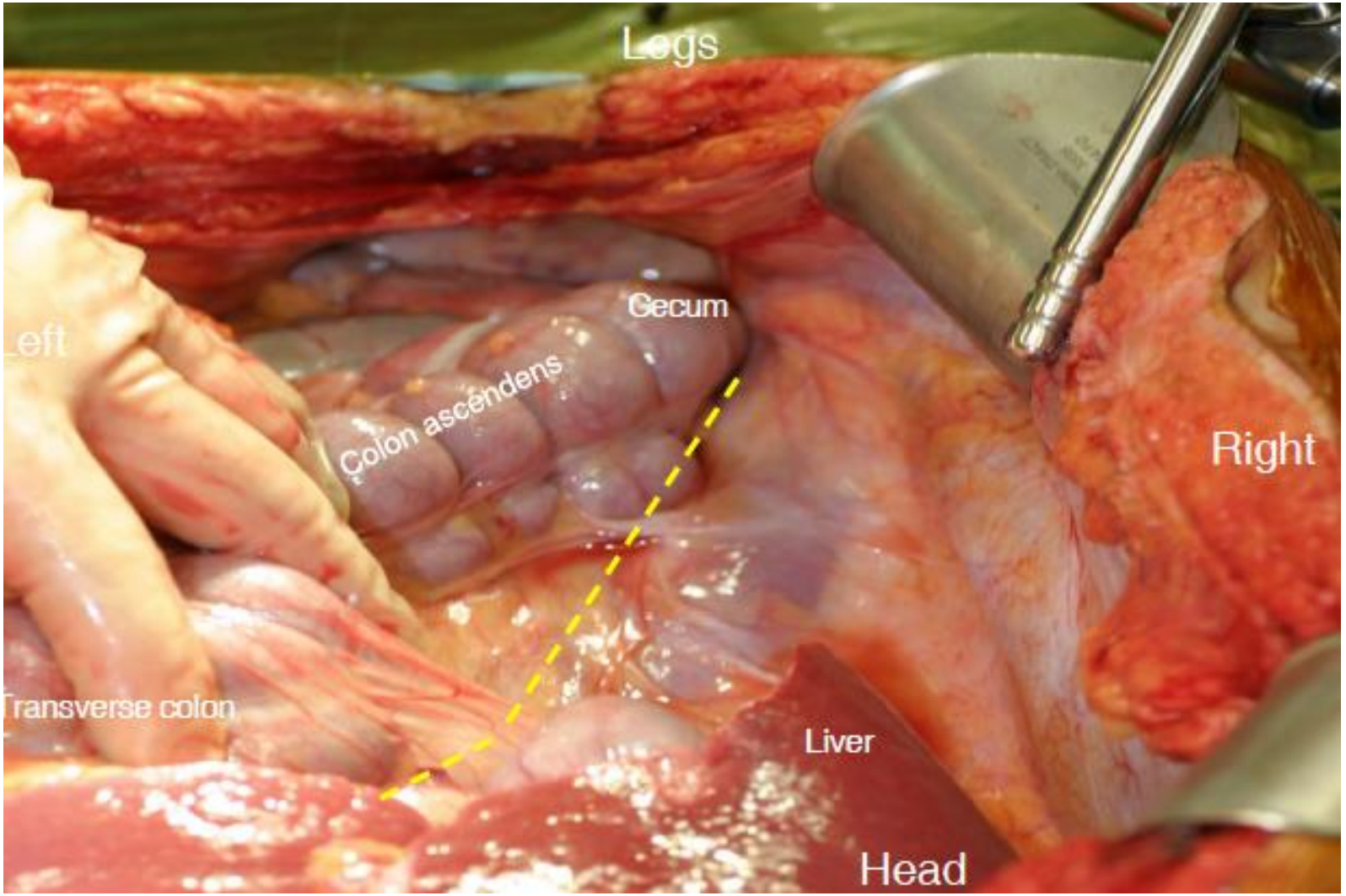

Cattell-Braasch-Manöver

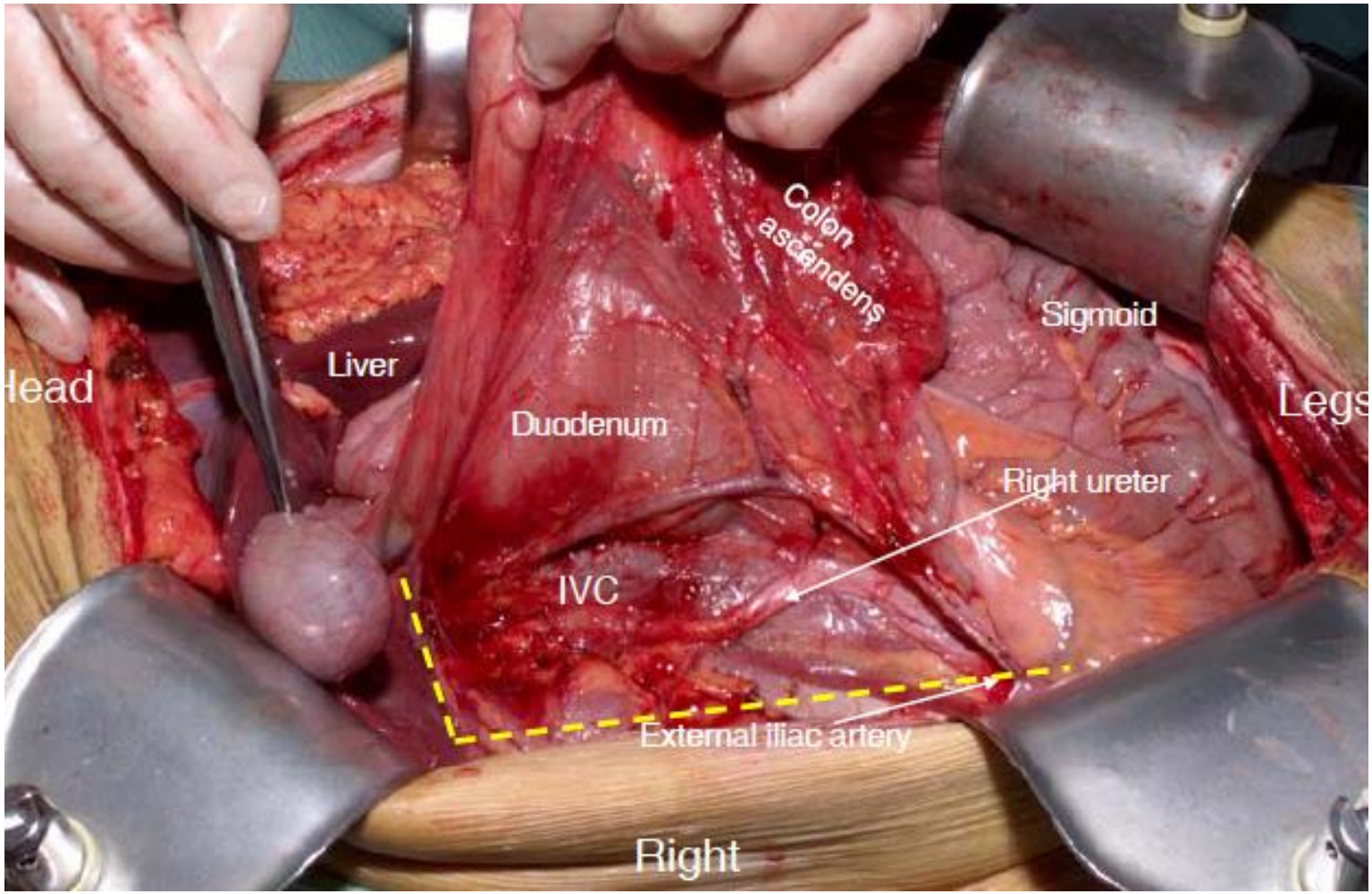

Cattell-Braasch-Manöver
hier ausgedehmtes Kocher-Manöver

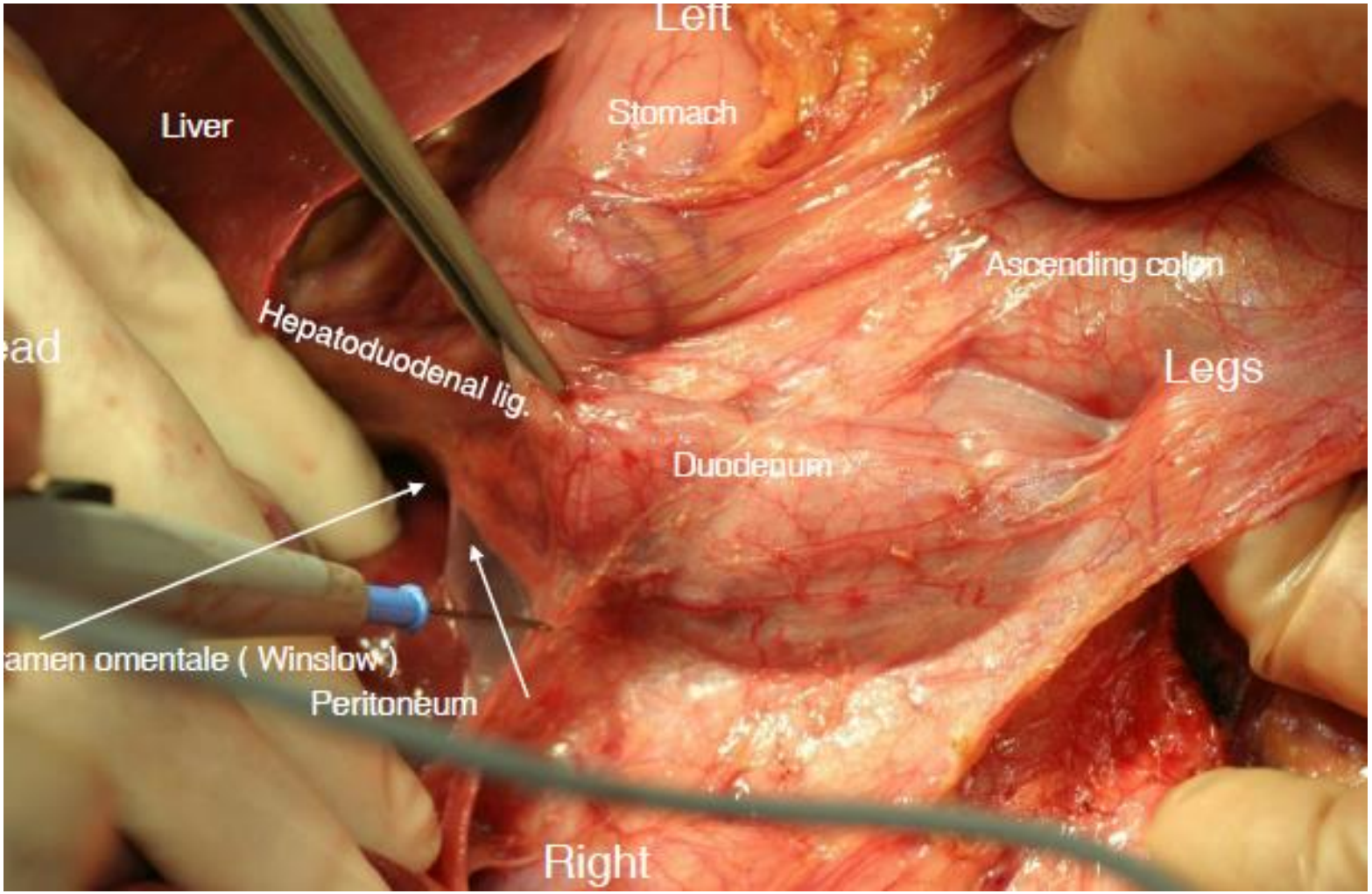

Cattell-Braasch-Manöver

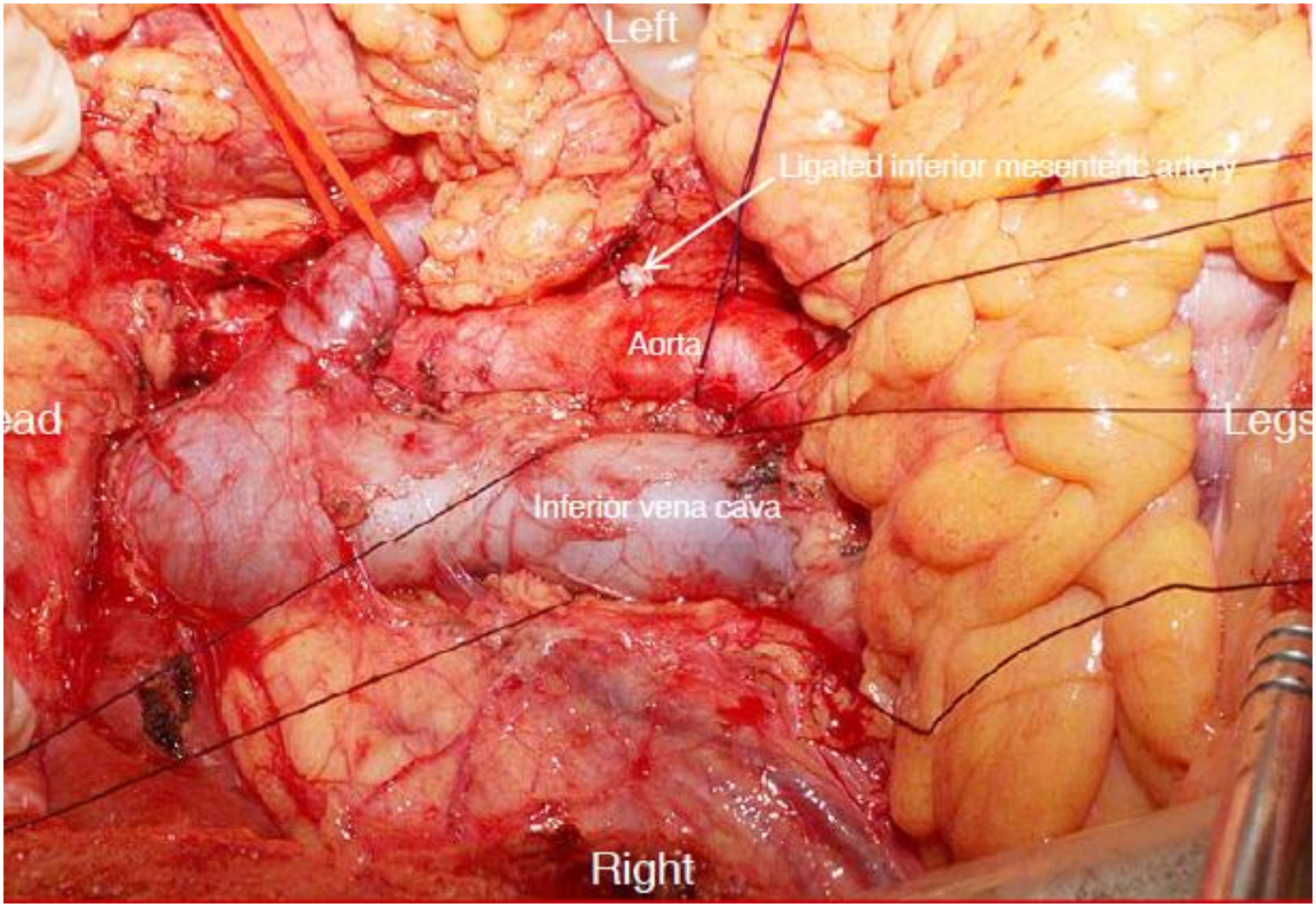

gezielte Gefäßversorgung

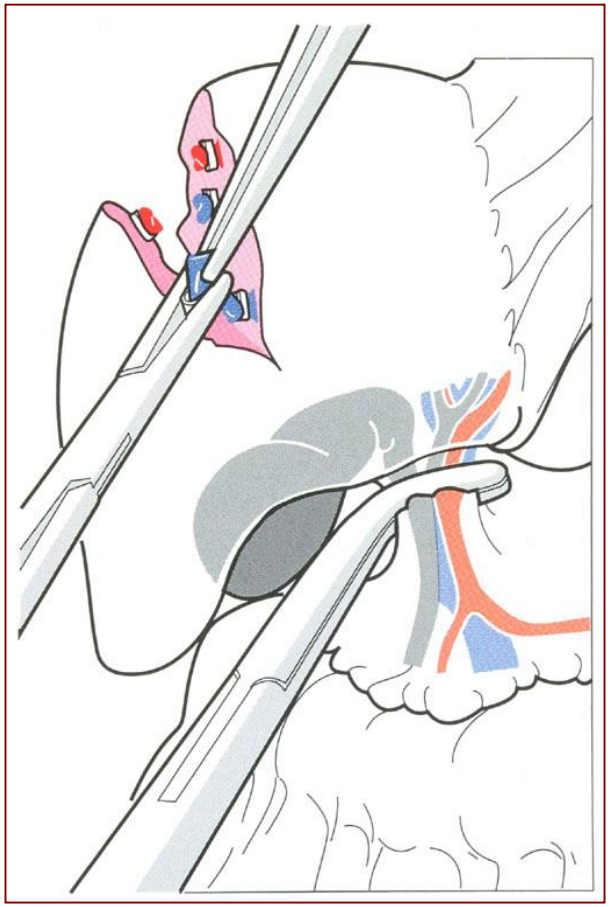

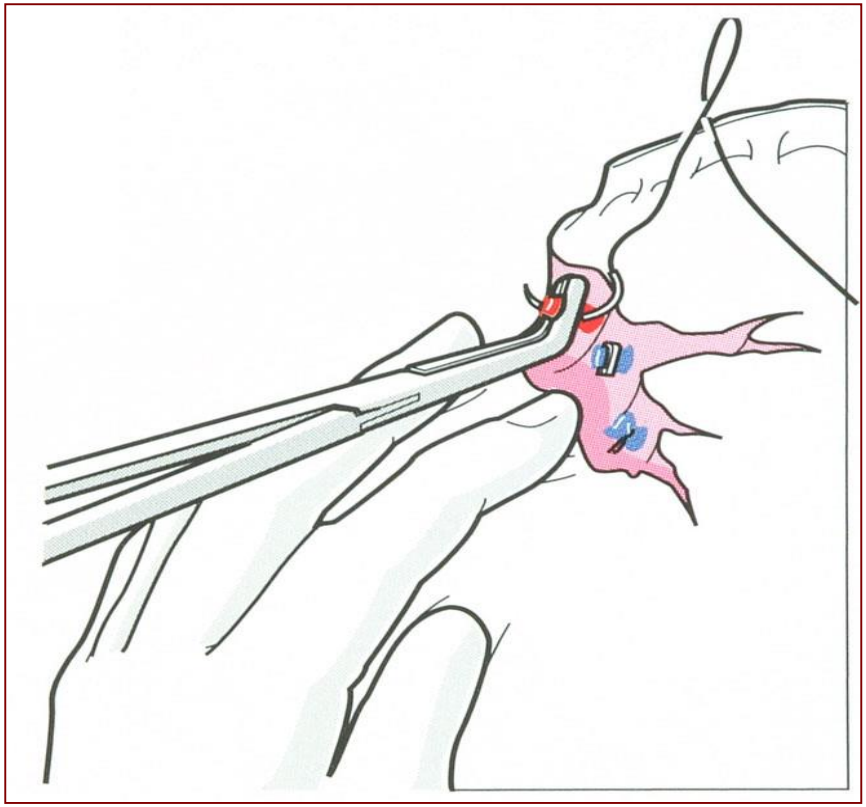

Leber Verletzungen

Tamponade und Mobilisation

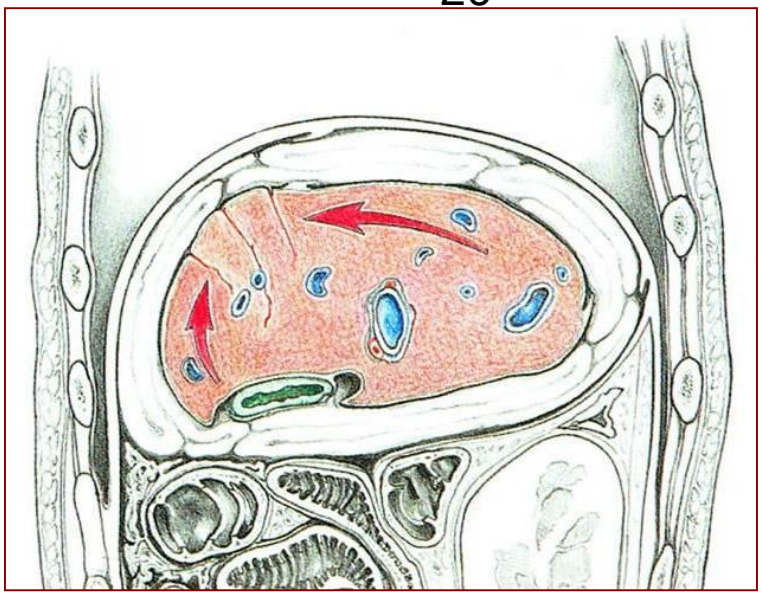

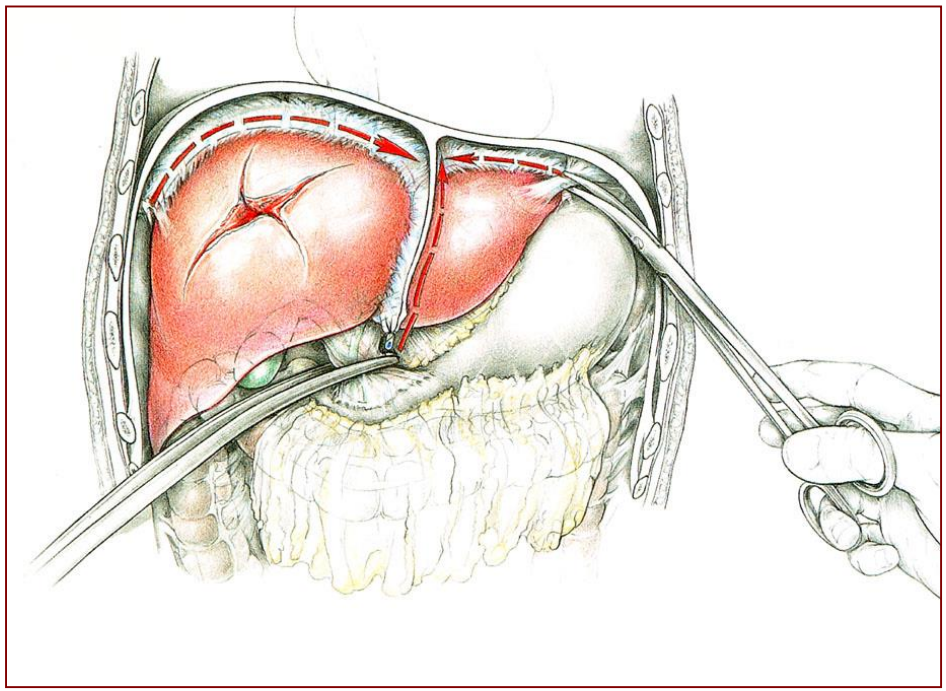

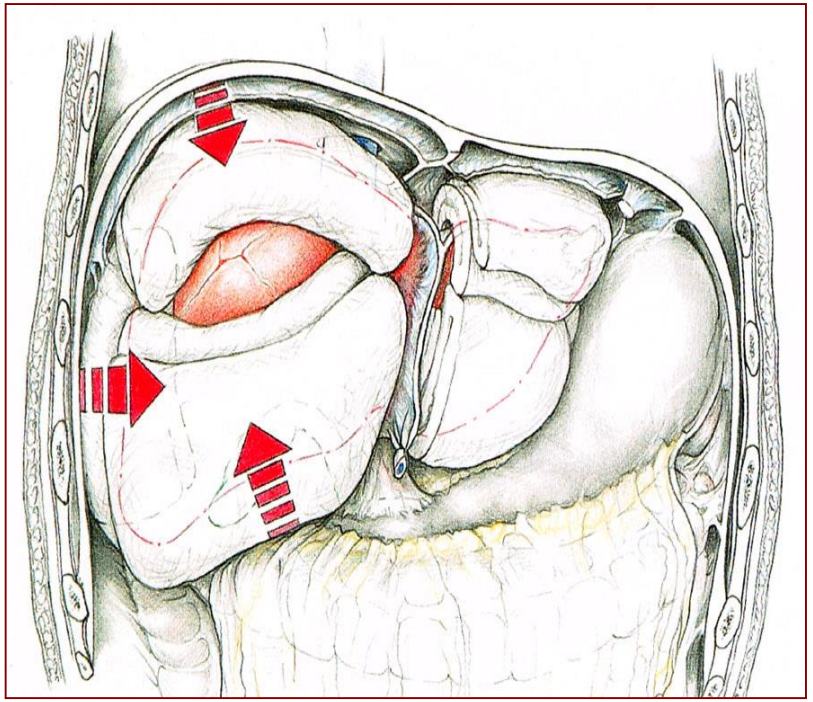

Netz

- Effektiv
- Keine Revisions-Op notwendig
- Vaskuläre Kompression
- Technisch aufwendig
- Zeitaufwendig

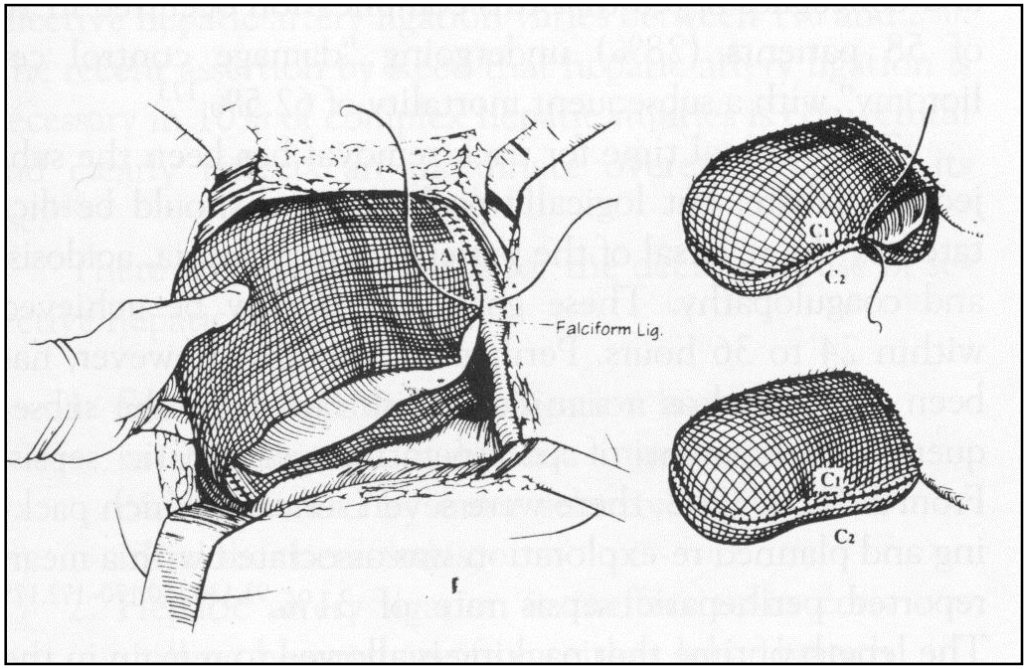

KLINIK FÜR ALLGEMEIN UND VISZERAL CHIRURGIE

Andere Hilfsmittel

EasyThru® YILES MEDICAL *Taking care of your health*

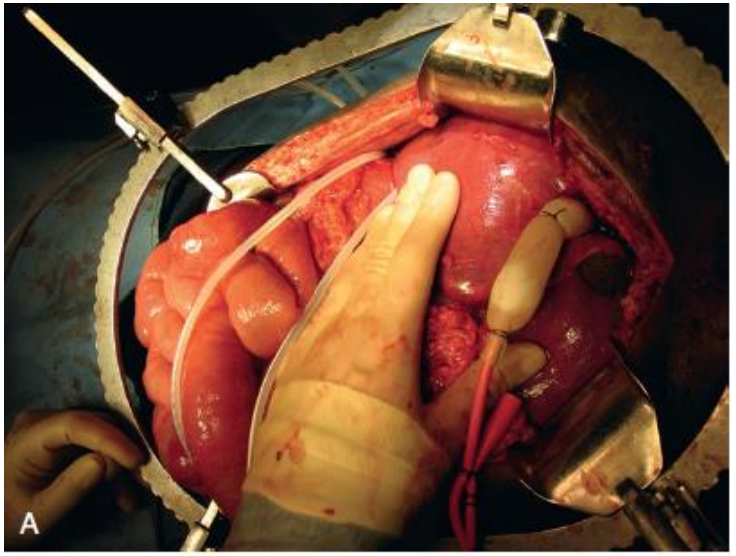

Floseal
Hemostatic Matrix

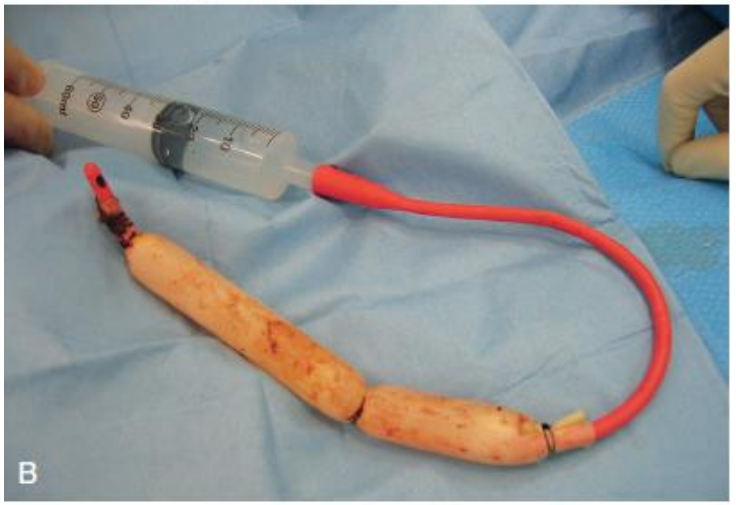

www

KLINIK FÜR ALLGEMEIN UND VISZERAL CHIRURGIE

Bastelstunde

Wenn sich Blutungen nicht einfach stoppen lassen, seien Sie kreativ!

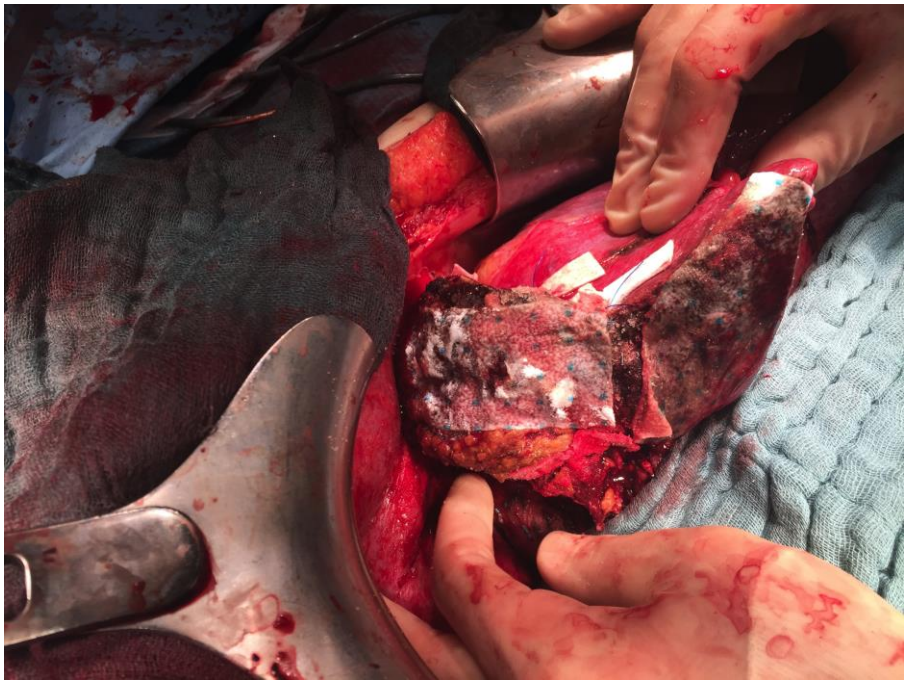





KLINIK FÜR ALLGEMEIN UND VISZERAL CHIRURGIE

Fazit Leberchirurgie

- Schneller Zugang zum Abdomen (<1min.)
- Tamponade (Bauchtuch, Hand, Klemme)
- Catell Braasch-Manöver zur Exposition der großen Gefäße (Cavablutung)
- Mobilisiere den verletzten Leberlappen (von Angesicht zu Angesicht!)
- Peanuts oder BIG PROBLEM?
- Angiografie und Embolisation erwägen, damage control vs. endgültig
- Zur Not tiefe durchgreifende Nähte (0er/1er große Nadel)
- Tooltime
- Ballontamponade (in den rechten Vorhof passen etwa 3!!!)

KLINIK
FÜR ALLGEMEIN
UND VISZERAL
CHIRURGIE
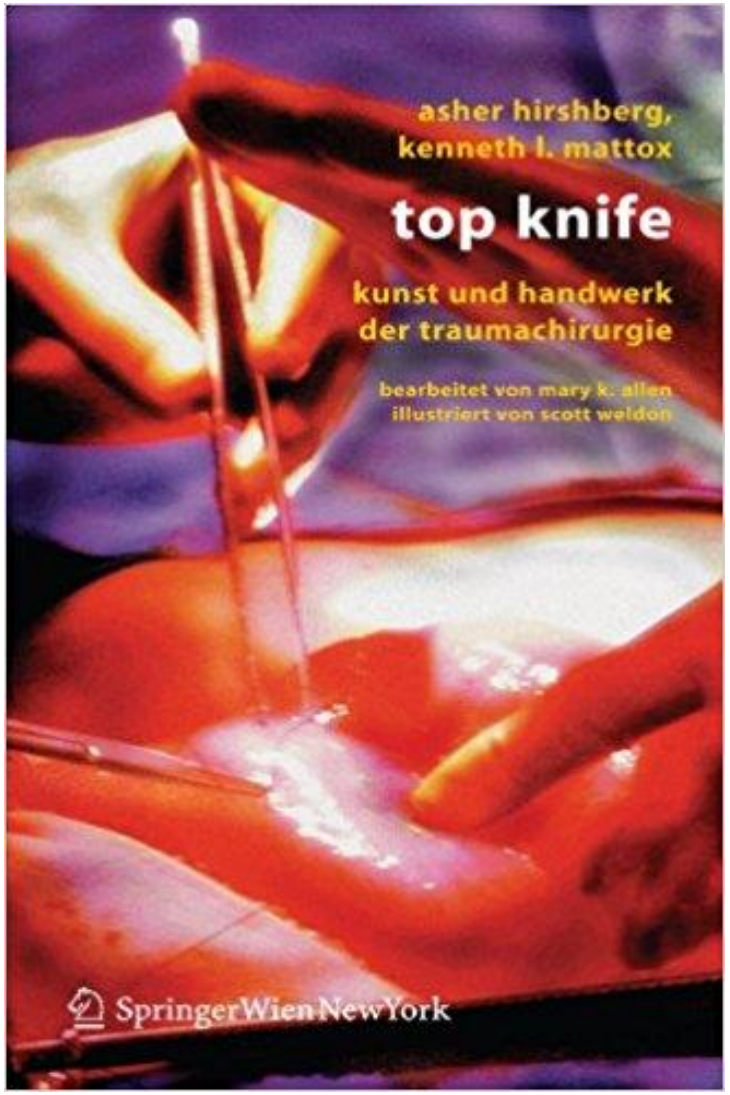
Dieses Buch wird Ihnen,
die Angst vor verrückten,
ungewohnten Sachen nehmen!!!