UNIVERSITÄTS KLINIKUM FRANKFURT
GOETHE-UNIVERSITÄT

Sitzung 2: Beckenverletzungen

Was kann man embolisieren, was kann sekundär versorgt werden?

Sebastian Wutzler

Klinik für Unfall-, Hand- und Wiederherstellungschirurgie

Direktor: Prof. Dr. med. I. Marzi

Universitätsklinikum der Johann Wolfgang Goethe-Universität

Frankfurt / Main

Hintergrund

???

Häufigkeit beim Polytrauma

- Beckenverletzung bei ISS ≥ 16:

13,6%

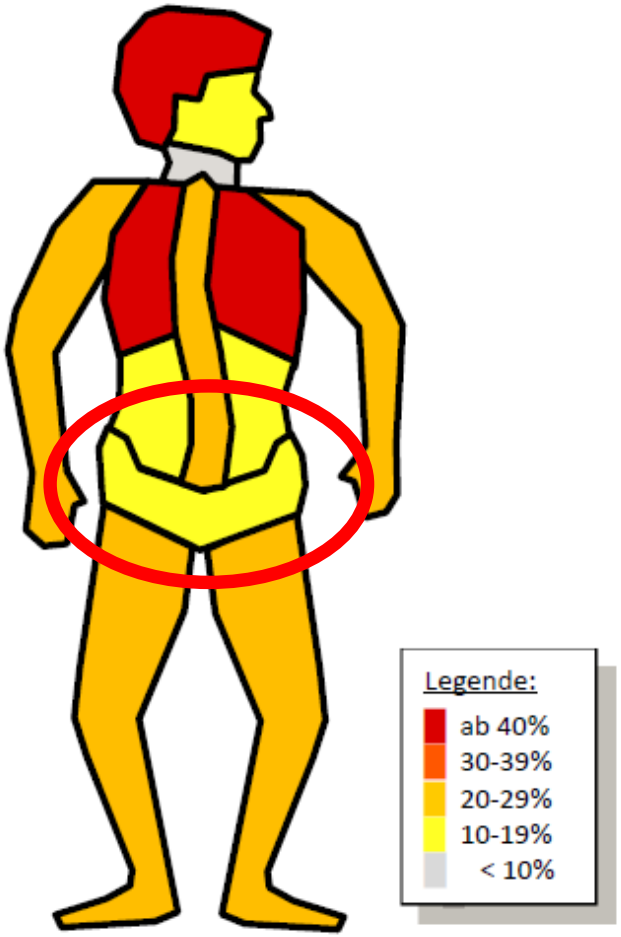

http://www.traumaregister.de

Beckenfraktur = Prognosefaktor

Variable	Value	Points	Score
Haemoglobin (g/dl)	< 7	8	
	< 9	6	
	< 10	4	
	< 11	3	
	< 12	2	
Base excess (mM)	< –10	4	
	< –6	3	
	< –2	1	
Systolic blood pressure (mmHg)	< 100	4	
	< 120	1	
Heart rate (bpm)	> 120	2	
Free intraabdominal fluid (e.g. by FAST)		3	
Clinically instable pelvic fracture		6	
Open or dislocated femur fracture		3	
Male gender		1	
TASH > (sum of score points)			

Probability for massive transfusion (MT)	
TASH	P
1–8	< 5%
9	6%
10	8%
11	11%
12	14%
13	18%
14	23%
15	29%
16	35%
17	43%
18	50%
19	57%
20	65%
21	71%
22	77%
23	82%
24 +	>85%

Maegele et al. Vox Sang 2010

RISC Revised Injury Severity Classification

Parameter	Wert	Koeffizient
Alter	55 - 64	- 1,0
	65 - 74	- 2,0
	ab 75	- 2,3
New ISS	Score	- 0,03
AIS Kopf	4	- 0,5
	5/6	- 1,8
AIS Extremitäten	5	- 1,0
GCS	3-5	- 0,9
Gerinnung (PTT)	40-49	- 0,8
	50-79	- 1,0
	ab 80	- 1,2
Base Excess	-9 bis -19,9	- 0,8
	≤ -20	- 2,7
Herzstillstand / RR=0	ja	- 2,5
Indir. Blutungszeichen*	1	- 0,4
	2	- 0,8
	3	- 1,6
Konstante	. . .	5,0

* RR_{syst} < 90 mmHg / Hb < 9 mg/dl / Anzahl EK > 9

Lefering Eur J Trauma Emerg Surg 2009

Schweregrad Beckenverletzung

AIS 1	-
AIS 2	Nicht dislozierte geschlossene Beckenfraktur
AIS 3	Offene oder dislozierte Beckenfraktur
AIS 4	Beckenfraktur wesentliche Dislokation, Blutverlust ≤ 20 %
AIS 5	Beckenfraktur wesentliche Dislokation, Blutverlust > 20 % Hb < 8 g/dl (instabiler Kreislauf)

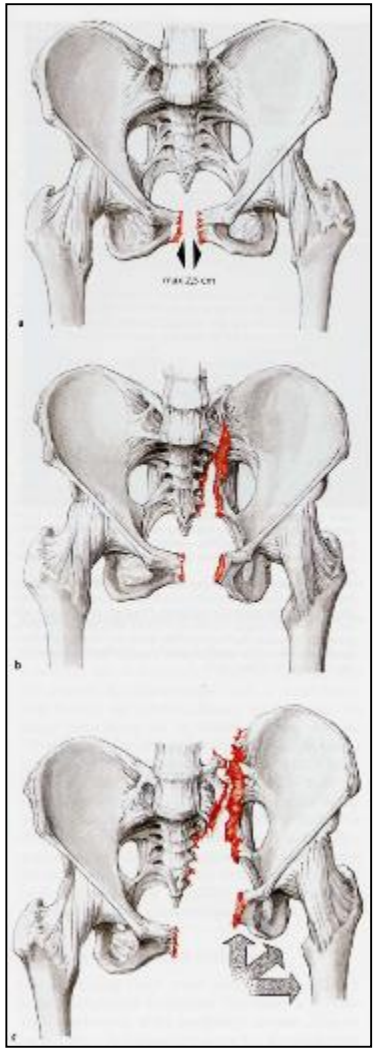

Management Beckenfrakturen

External Fixation or Arteriogram in Bleeding Pelvic Fracture: Initial Therapy Guided by Markers of Arterial Hemorrhage

Preston R. Miller, MD, Phillip S. Moore, MD, Eric Mansell, MD, J. Wayne Meredith, MD, and Michael C. Chang, MD

Control of Severe Hemorr[illegible]-Clamp and Pelvic Packing in Mult[illegible] Patients With Pelvic [illegible]isruption

[illegible]arius Keel, Karim Eid, Andreas Platz, and Otmar Trentz

[illegible]ivision of Trauma Surgery, University Hospital Zurich, Zurich, Switzerland

Prepe[illegible] Packing for Hemodynamically Unstable P[illegible]res: A Paradigm Shift

C. [illegible]en, MD, Patrick M. Osborn, MD, Ernest E. Moore, MD, Steven J. Morgan, MD, Jeff[illegible] Johnson, MD, and Wade R. Smith, MD

Direct retroperitoneal pelvic packing versus pelvic angiography: A comparison of two management protocols for haemodynamically unstable pelvic fractures

Patrick M. Osborn[a], Wade R. Smith[a], Ernest E. Moore[b], C. Clay Cothren[b], Steven J. Morgan[a], Allison E. Williams[a,c], Philip F. Stahel[a,*]

Viel Literatur – kontrovers diskutiert

Angiographie bei Becken-Frakturen

Margolies MN, NEJM 1972:

„Arteriography in the management of hemorrhage from pelvic fracture.“

↓

„sicheres, effizientes und minimal invasives Verfahren mit hoher Erfolgsrate zur Blutungskontrolle“

Wenn Embolisation - dann frühzeitig!

Zeitpunkt der Embolisation bestimmt signifikant die Mortalität;

Agolini et al, 1997, J Trauma

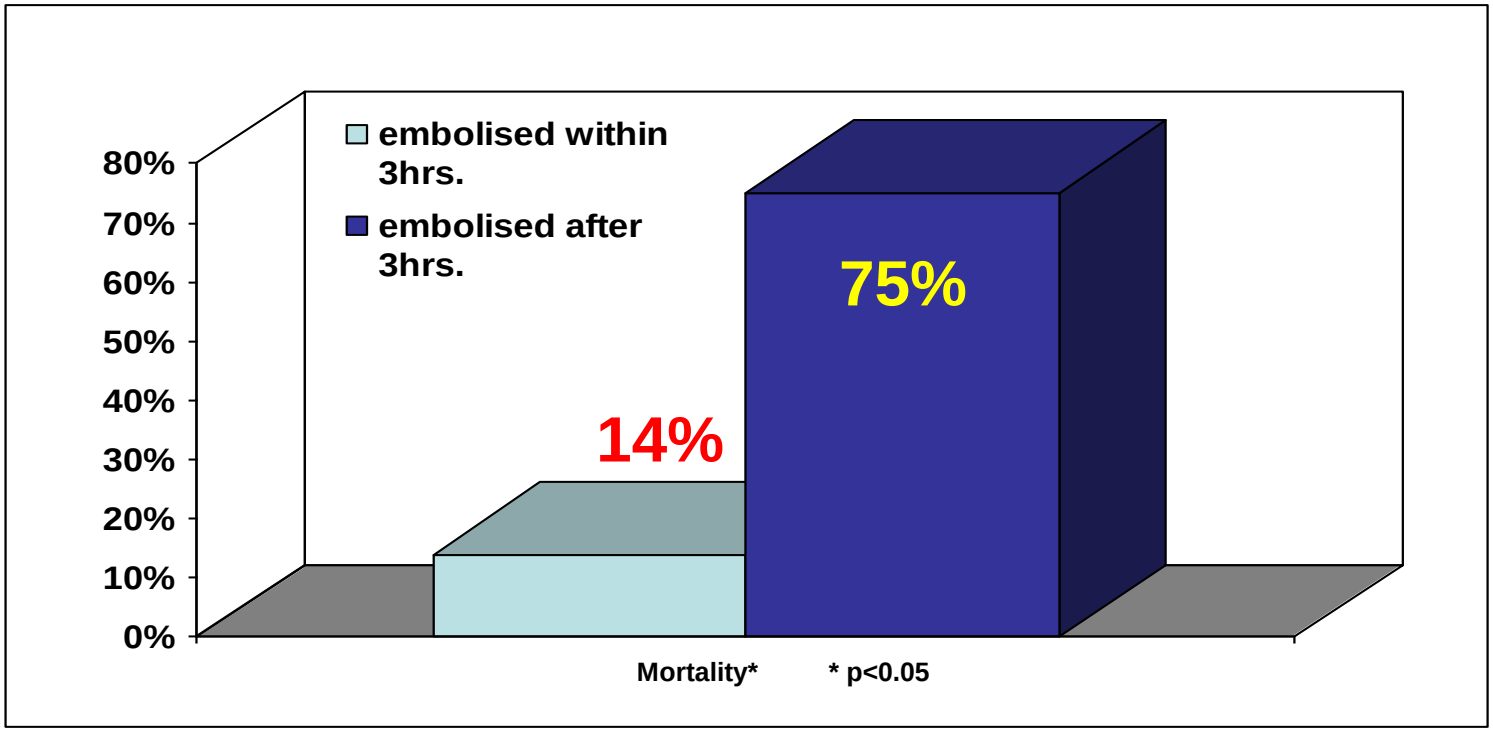

Gefäßverletzungen bei Beckenverletzungen

- Hauptblutungsquellen
  - Knochen
  - venöser präsakraler und prävesikaler Plexus
  - Blutungen aus dem arteriellen Stromgebiet
    - A. iliaca interna (A. pudenda und A. obturatoria)
    - Blutungen aus A. iliolumbalis und A. glutea superior
- besonders hohes Risiko bei Überrolltraumen und bei offenen Beckenverletzungen

Embolisation

Technische und personelle Voraussetzungen:

- Stabilisierbarer Patient
- Personelle Voraussetzungen mit Angiographie-erfahrenen Radiologen vor Ort
- Eingespielte Infrastruktur mit Monitoring / Therapie
- Embolisationsmaterialen müssen vorrätig sein

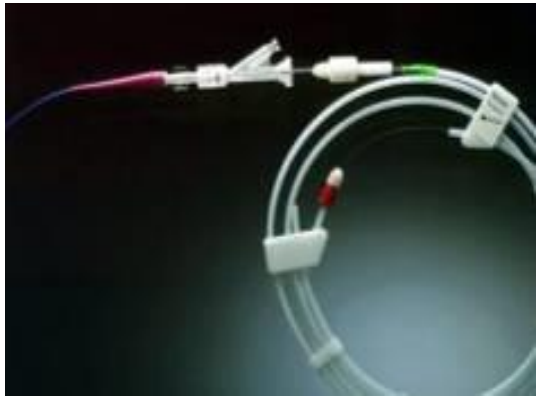

Primäre Embolisation – hier nicht!

Stabilität Beckenring nötig!

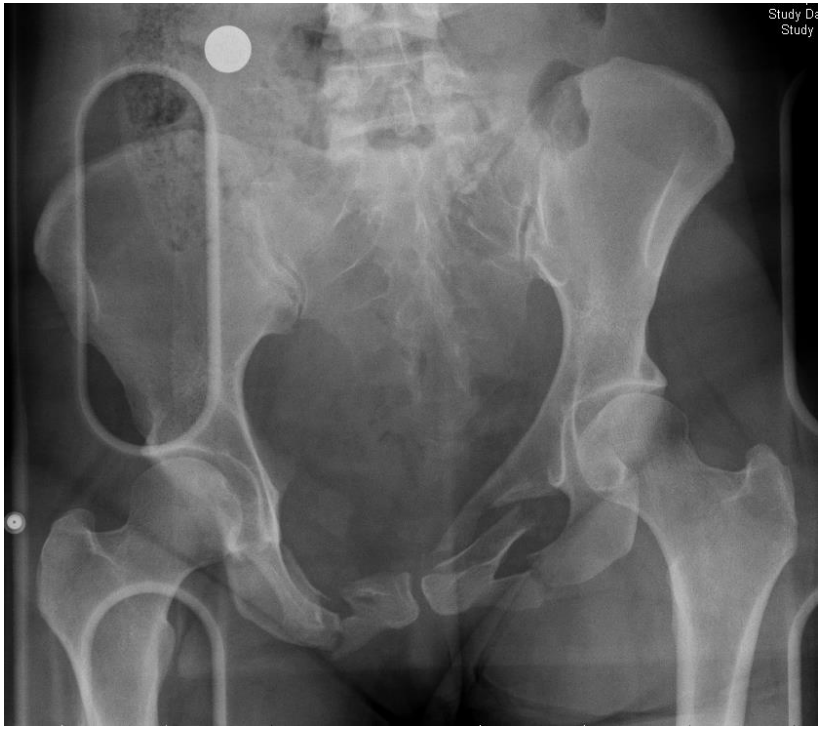

Pelvic Packing

- Infraumbilikaler Längsschnitt ohne Eröffnung Peritoneum
- Paravesikales Packing hinter Symphyse
- Lateral bis präsakral
- Nur sinnvoll mit dorsaler Stabilisierung (Beckenzwinge)

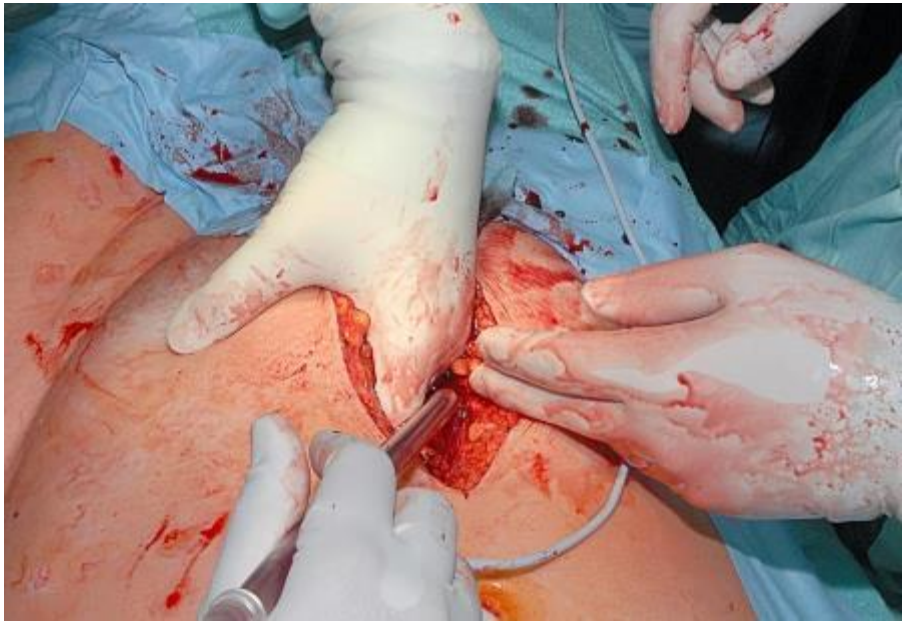

nach Burkhardt M., Culemann U., Pohlemann T. (Homburg/Saar) in: Das Polytrauma (H.J. Oestern)

Beckenzwinge bei dorsaler Instablität

- Anatomische landmarks

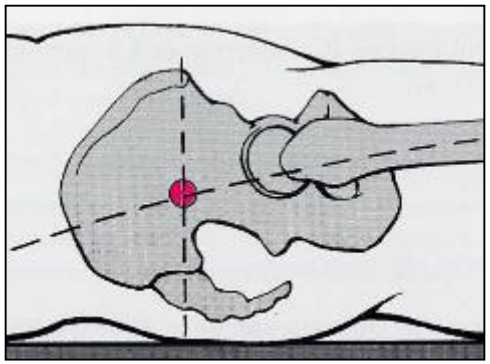

- Schockraum oder OP

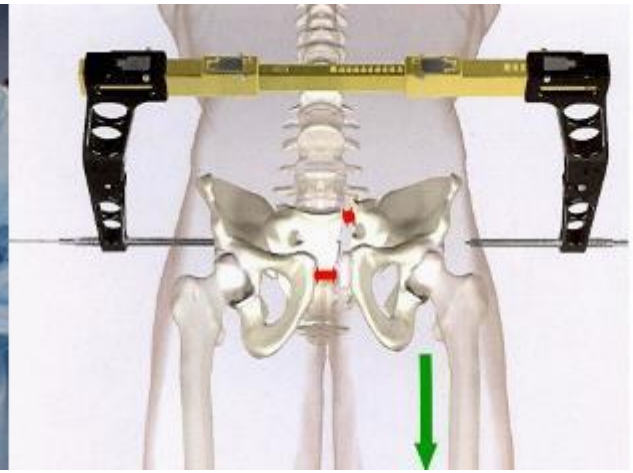

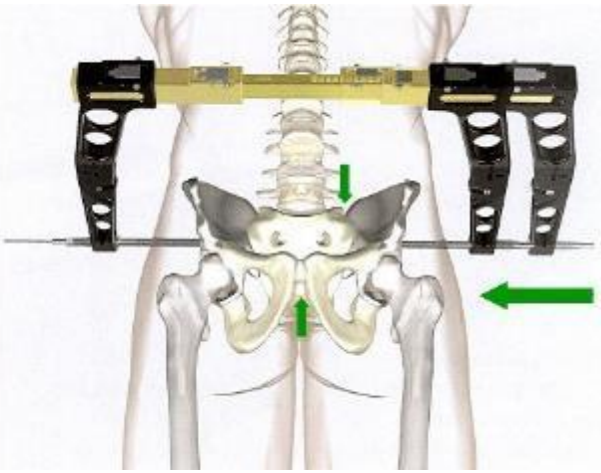

Beckenzwinge

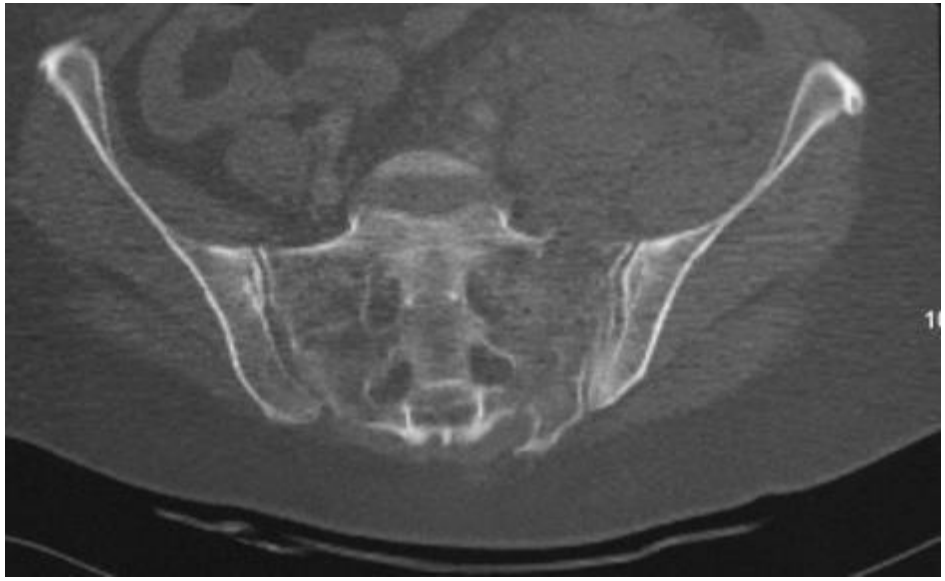

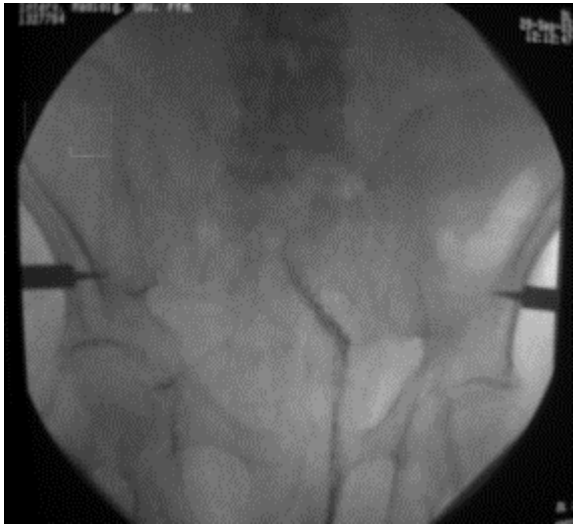

Beckenzwinge + supraacetabulärer Fixateur

Schockraumalgorithmus bei Beckenfraktur

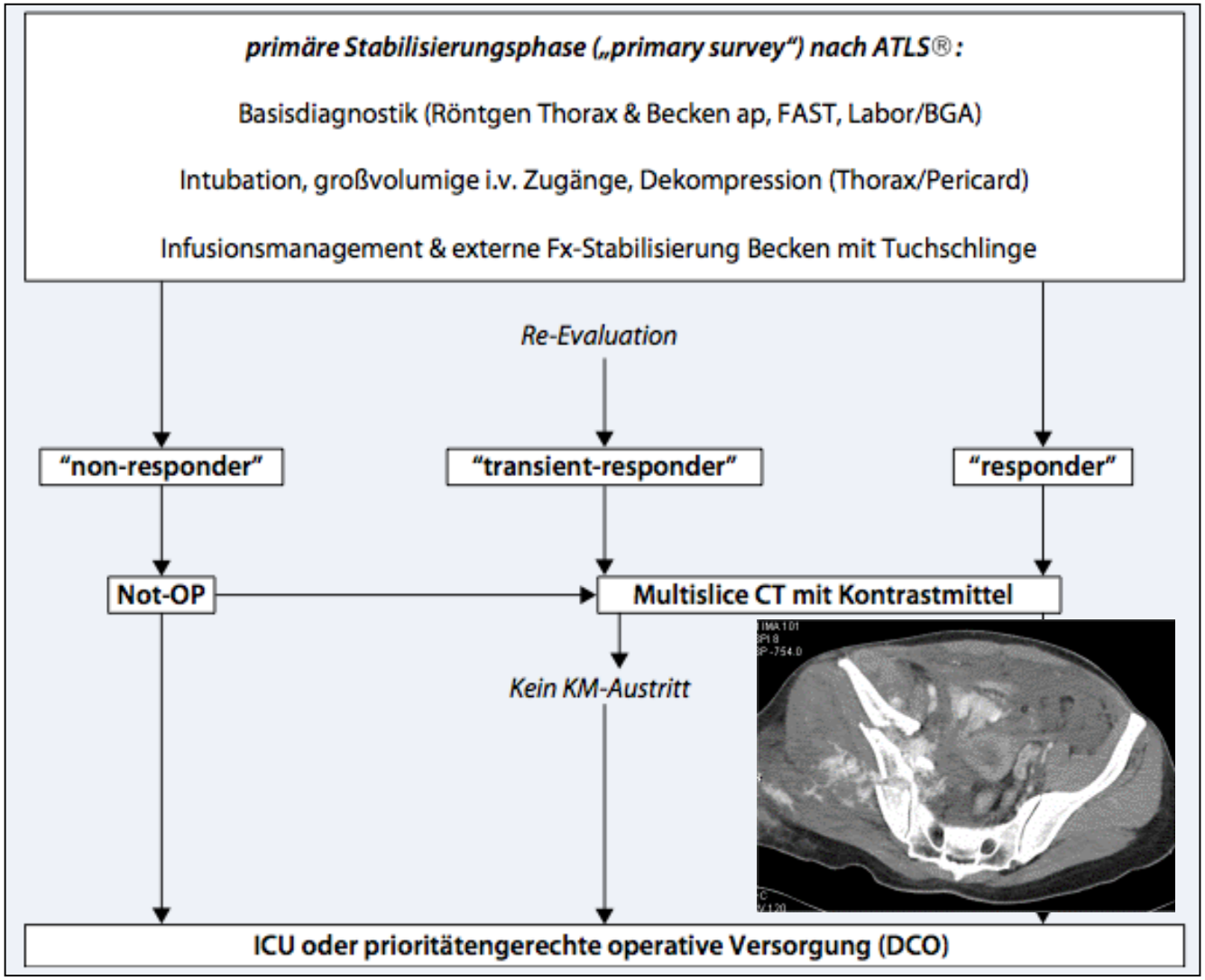

Westhoff et al., Unfallchirurg 2008

Räumliche Voraussetzungen

CT neben Schockraum

Sliding Gantry

Daten Uniklinik FFM, 2007-2012

173 Beckenfrakturen im SR

Typ A: n=80

Typ B: n=43

Typ C: n=50

Therapia minima:
n=6 (SHT)

Non-responder:
n=7

Transient responder:
n=18

Responder:
n=142

Management Tag 0

Nicht-operatives Vorgehen
n=136 (79%)

(Beckengurt)

Therapia minima
n=6

Operatives Vorgehen
n=37 (21%)

Beckenzwinge; n=6 (SR=1, OP=5)
Supraazetabulärer Fixateur externe; n=32
Pelvic packing; n=12
Definitive Versorgung
- ventral; n=6
- dorsal; n=0

Embolisation
alleinige Therapie d0
n=3

Embolisation
- **prä-operativ; n=2**
- **post-operativ; n=11**

Embolisation
n=16 (9%)

Beckengurt

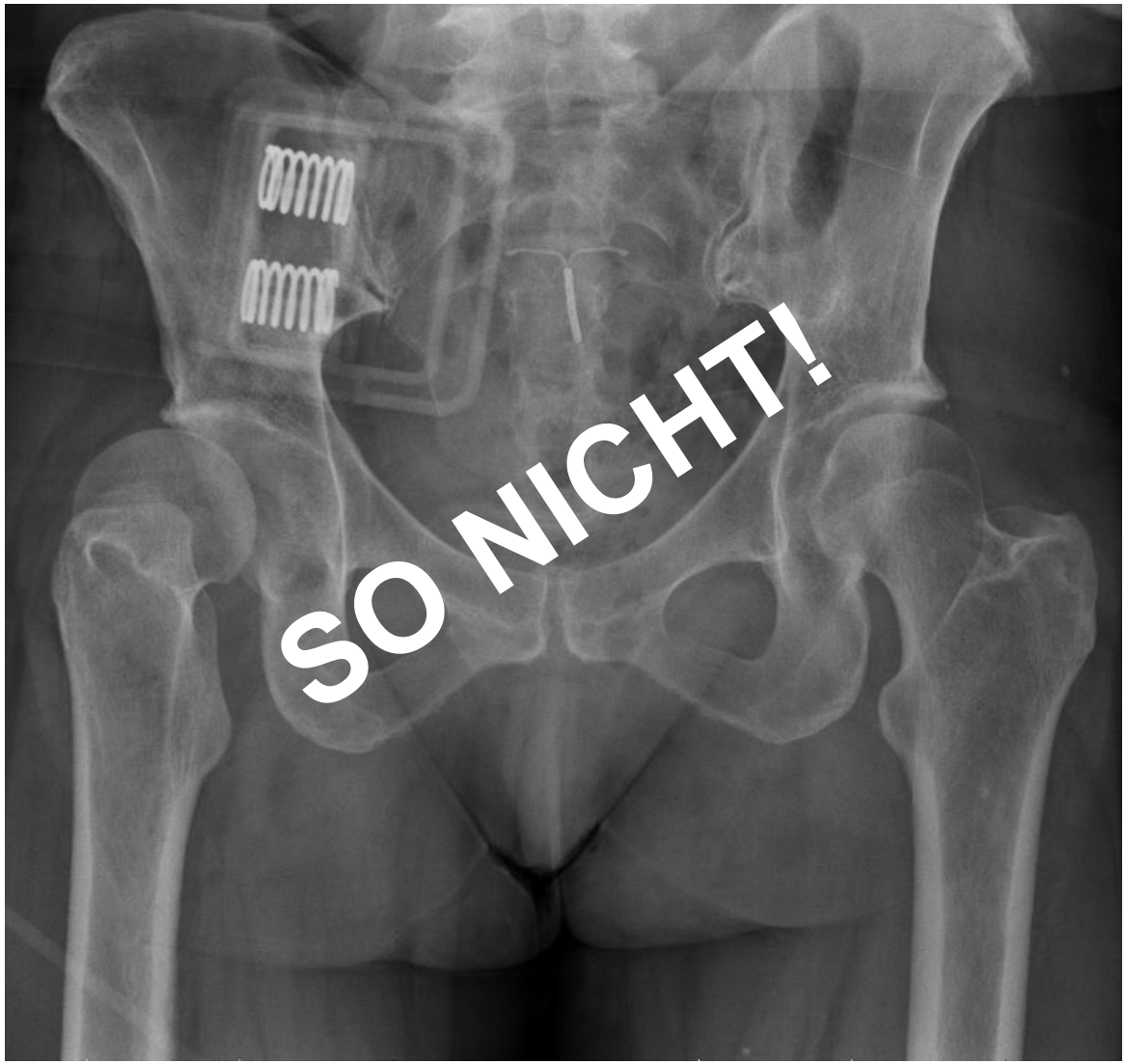

Beckengurt-Anlage

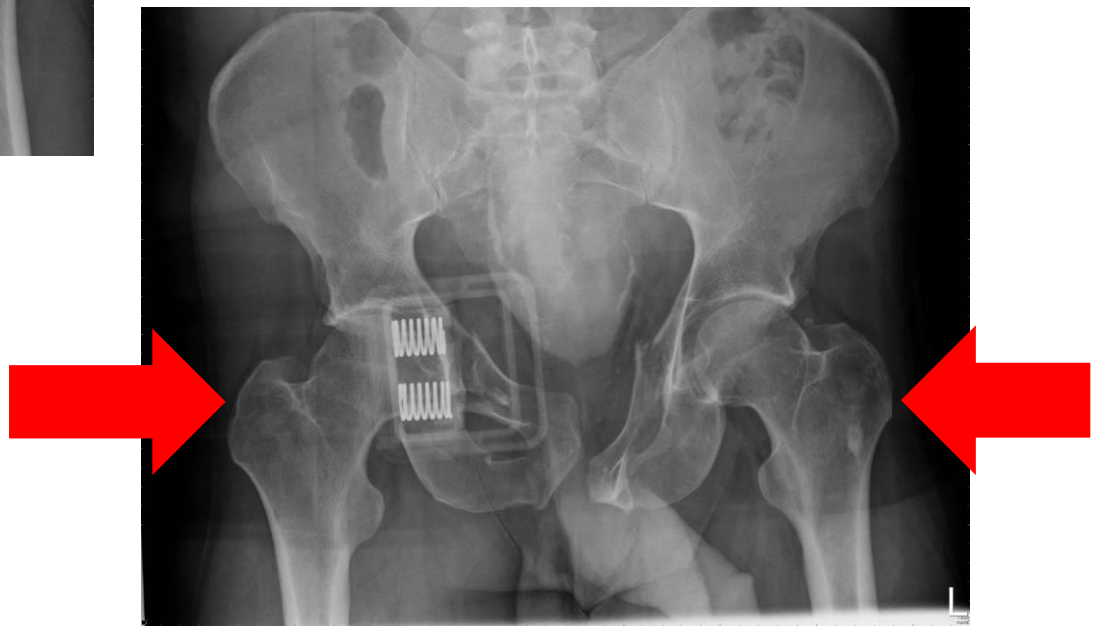

Blutungsquellen / Embolisation

Blutungsquelle	Häufigkeit	Embolisationsort
A. obturatoria	2	18x **selektive** Embolisation 5x **Komplettverschluss A. iliaca interna** bei Blutung aus - A. glutea inferior (1x) - A. glutea superior (1x) - Ast A. iliaca interna (nicht eindeutig zuzuordnen) (1x) - Frakturzone (2x)
A. pudenda interna	2	
A. glutea inferior	2	
A. glutea superior	4	
A. lumbalis	1	
A. sacralis lateralis	3	
A. sacralis medialis	2	
A. umbilicalis	1	
Frakturzone	2	
Äste A. iliaca interna*	4	

* Ast nicht eindeutig zuzuordnen

Embolisation - Erfolgsaussichten

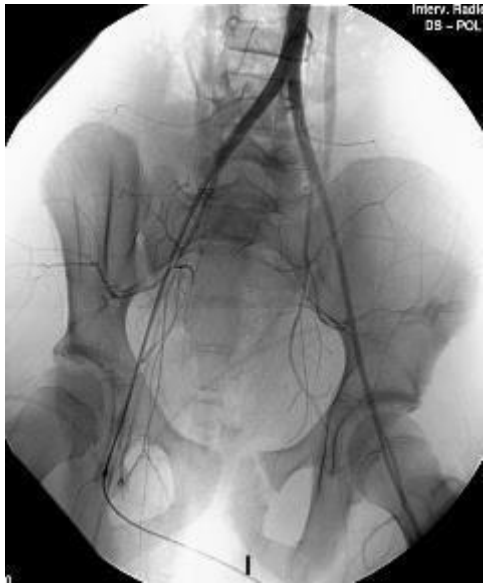

Gute Stase bei allen 16 Patienten

4 Patienten im weiteren Verlauf verstorben (25%):

- 1x aufgrund SHT
- 3x MOV

Keine Komplikationen der Embolisation

„Non-responder“

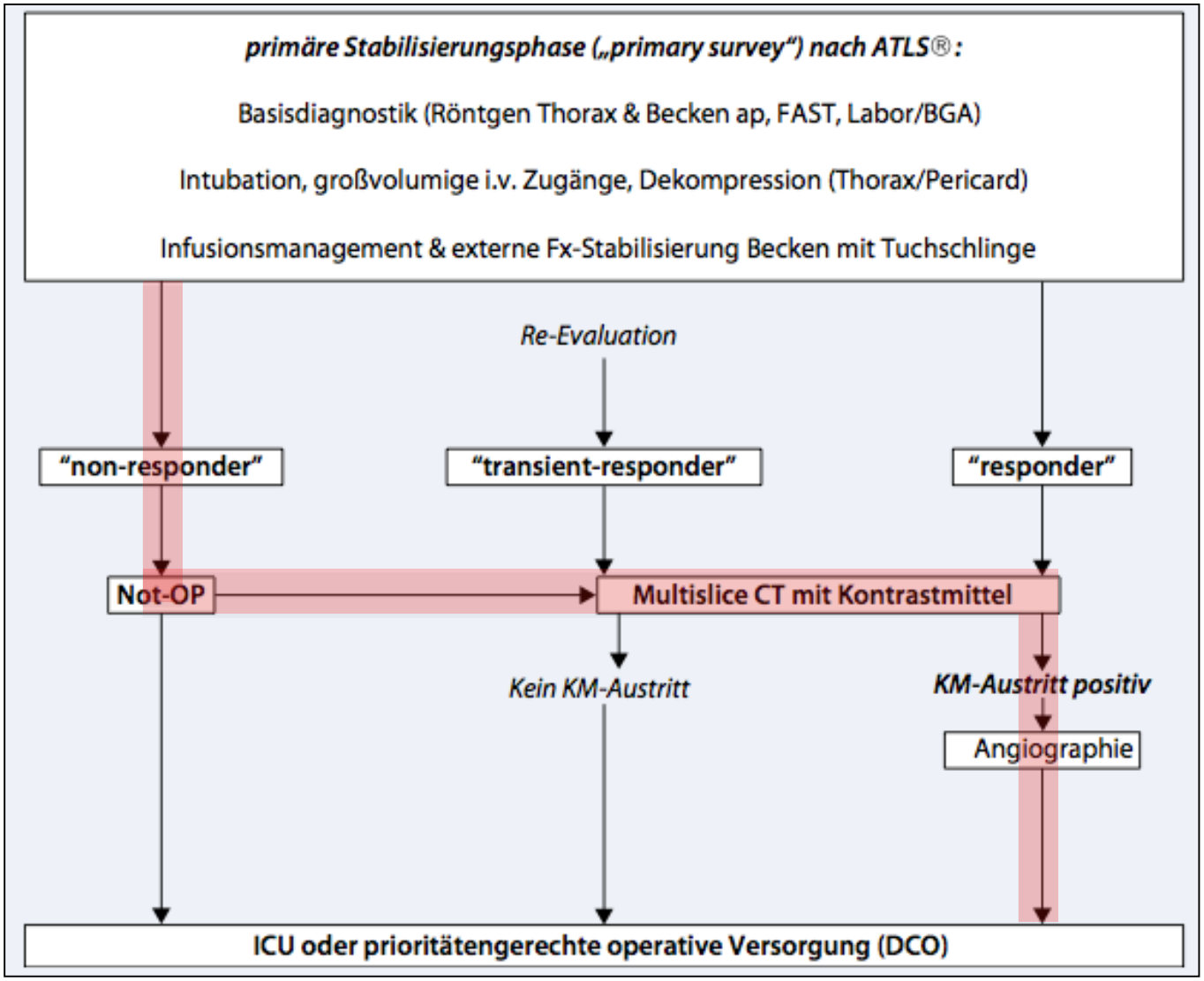

Beispiel „Non-responder“

- 74 j, m, Fahrradfahrer gegen Auto, kein Helm
- Komplexe Beckenverletzung mit anterior-posterior Kompressions- und vertical shear Verletzung
- Initiale Behandlung in auswärtiger Klinik
- Beckenschlinge, Volumentherapie, dann Transfer in SR Überregionales Traumazentrum
- Transferzeit: 1 Stunde
- Hämorrhagischer Schock (Hb 5,4 g/dl) RR syst. < 80 mmHg

Beckenfraktur Typ C mit Open Book

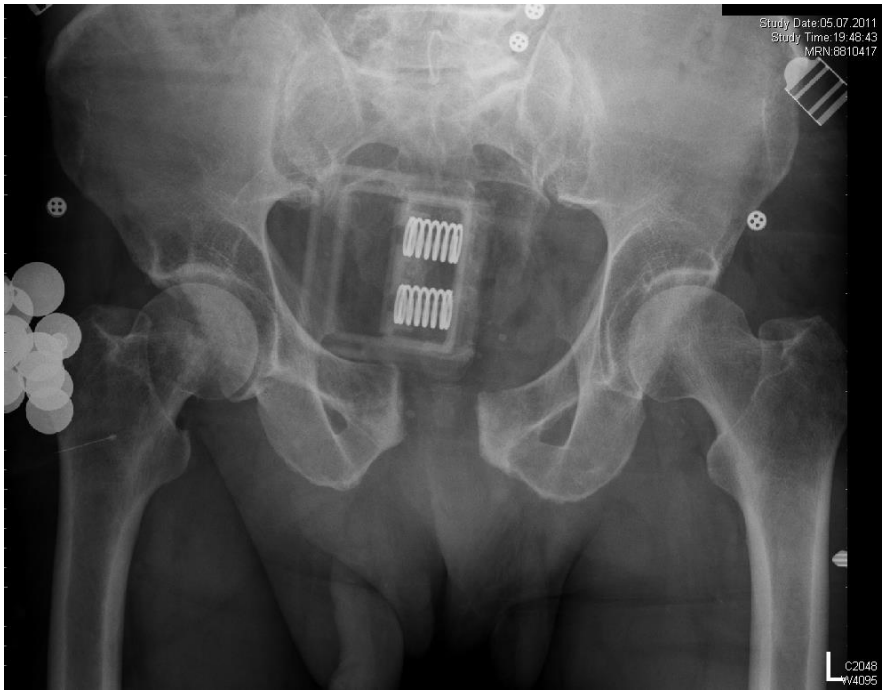

Operative Therapie

Unverzügliche Operation:

- Dorsale Kompression mit Beckenzwinge
- Supraazetabulärer Fixateur externe
- Packing hinter Symphyse und lateral retroperitoneal
- Blasennaht
- Fixateur externe Unterschenkel

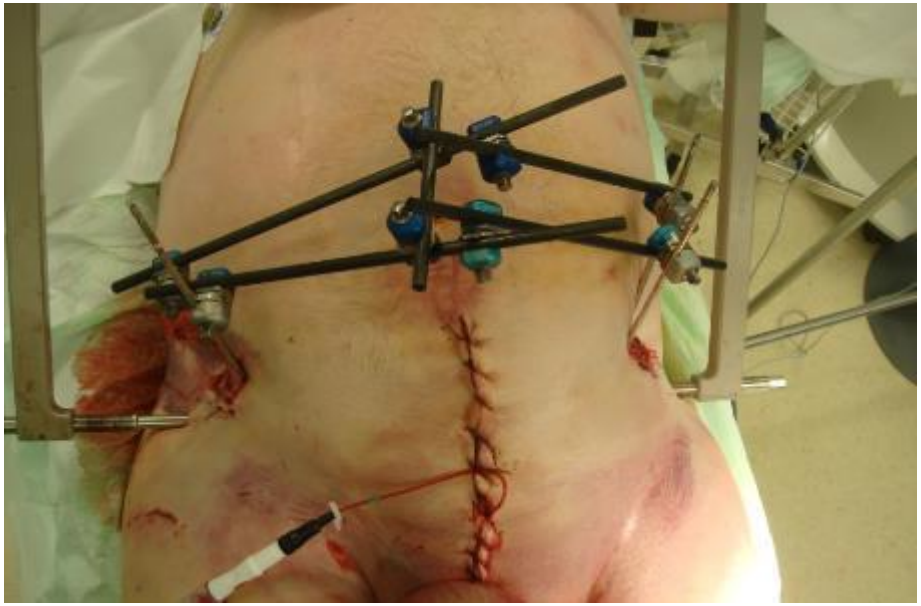

Postoperative Angiographie

- Post-operativ selektive Angiographie und superselektive Embolisation von kleinen Ästen der A. iliaca interna

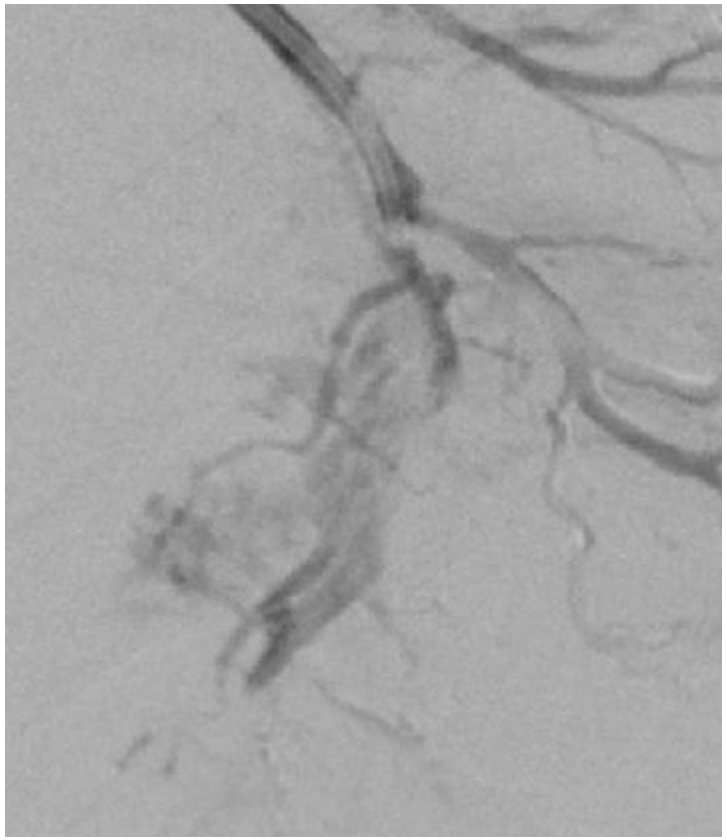

Intensivtherapie

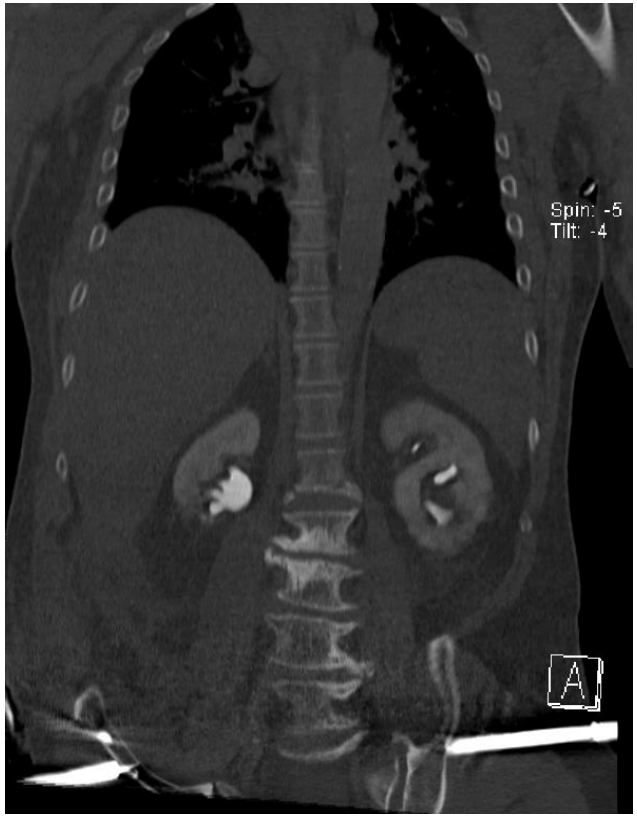

Tag 6: Beckenosteosynthese

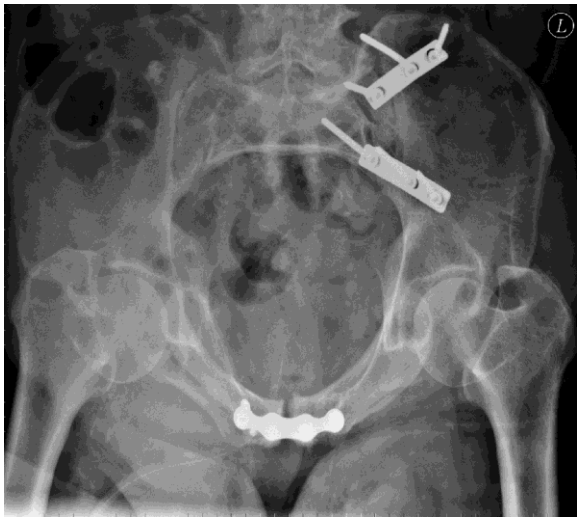

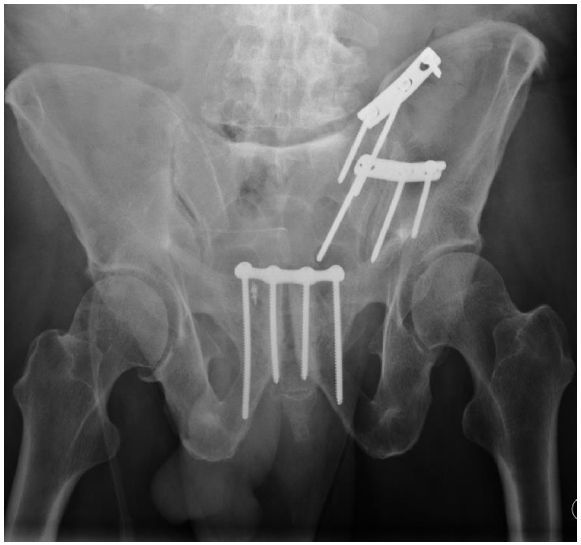

„Transient responder“

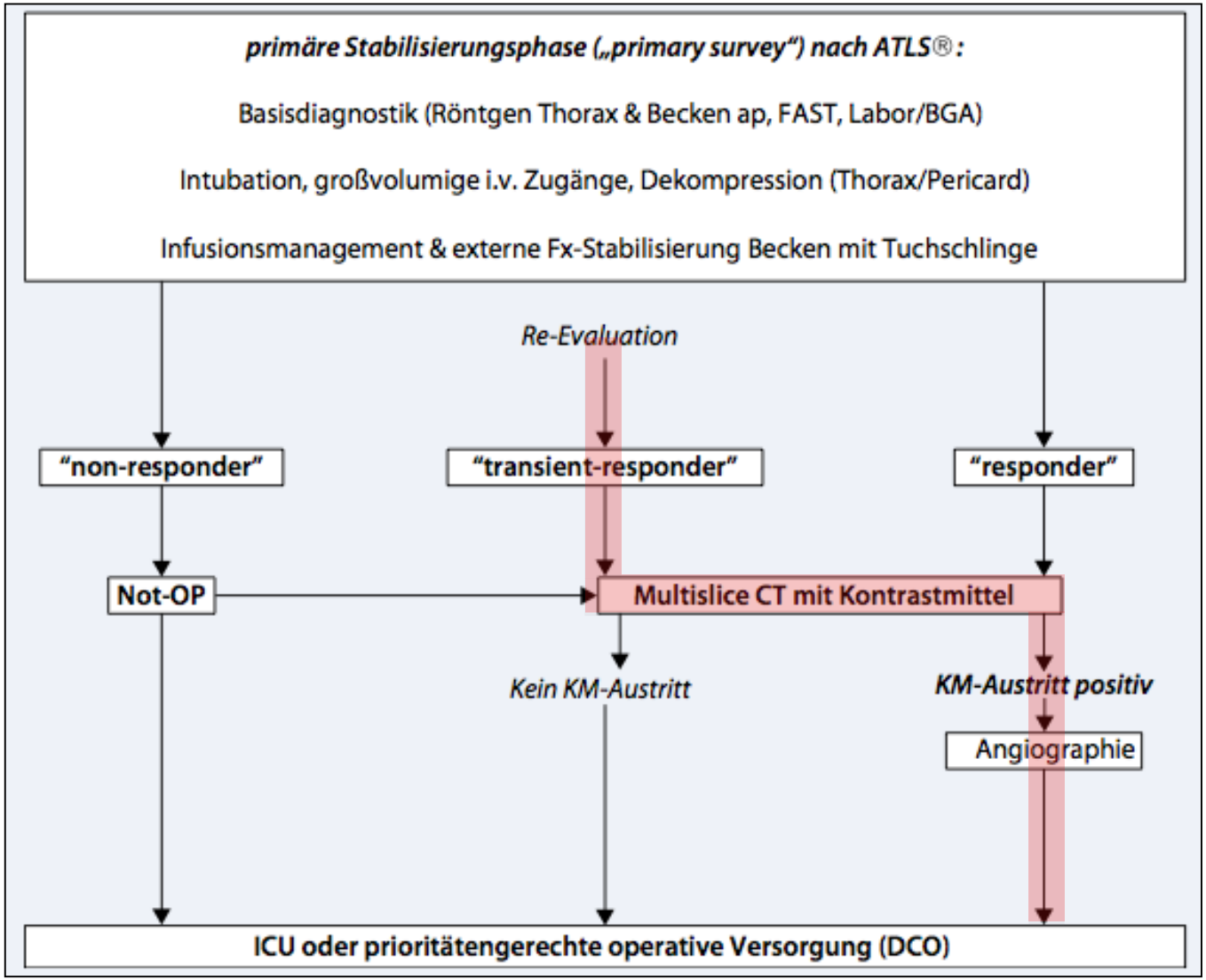

Beispiel „Transient responder“

55 J., w, suizidaler Sturz aus ca. 10 m - Becken C-Verletzung

RR syst. 75 mmHg
Nach Notfalltransfusion 2 EK >100 mmHg

Repositionierung
Pelvic Binder

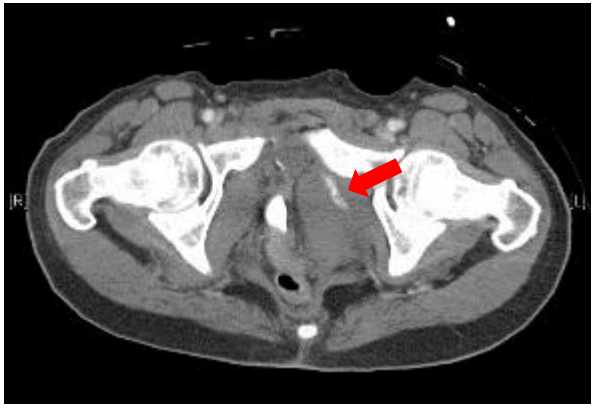

Multifokaler KM-Austritt im kleinen Becken

55 J., w, suizidaler Sturz aus ca. 10 m
Becken C-Verletzung

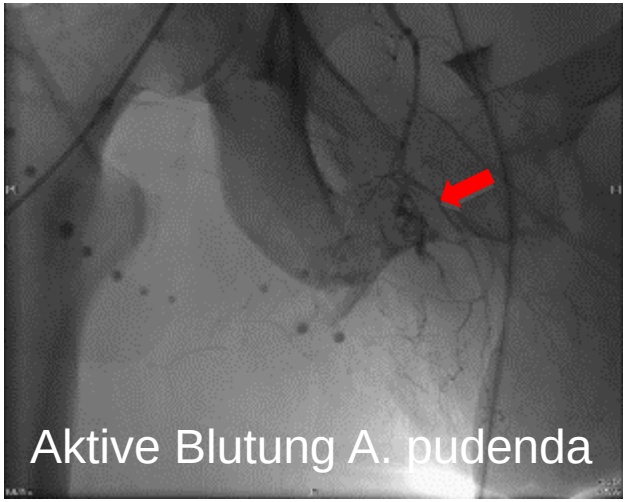

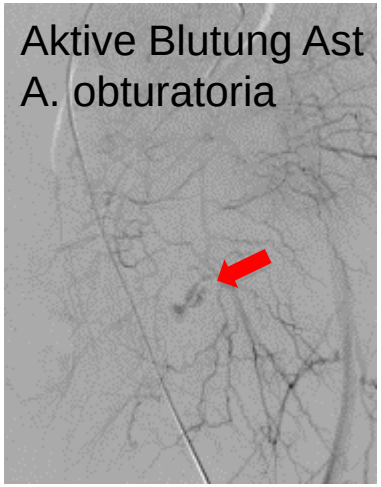

Angio-Embolisation

Transfusion bis Intensivstation

- 8 EK
- 6 FFP
- 2 g Fibrinogen
- 2 g Tranexamsäure

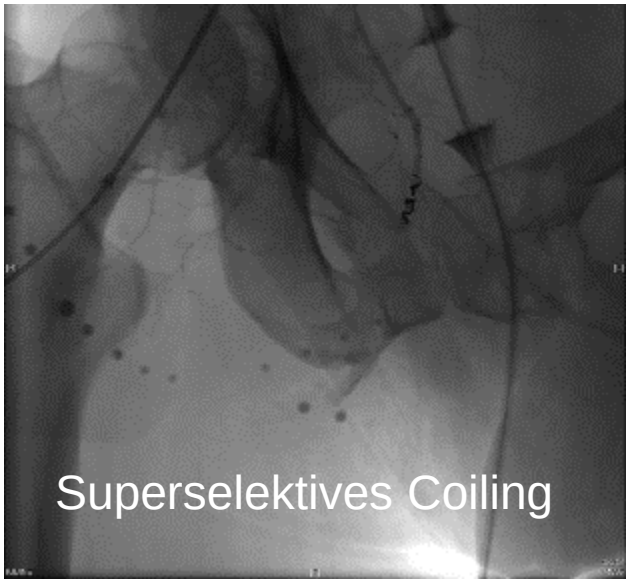

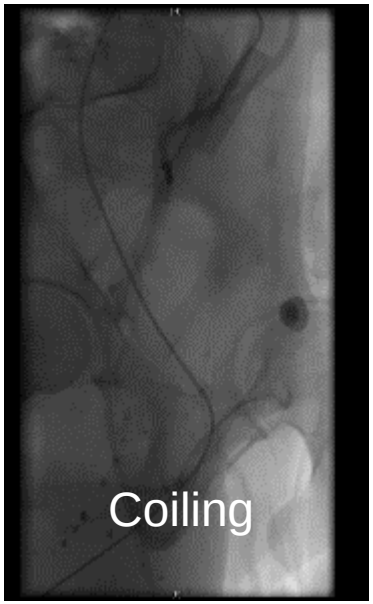

Hb-Verlauf

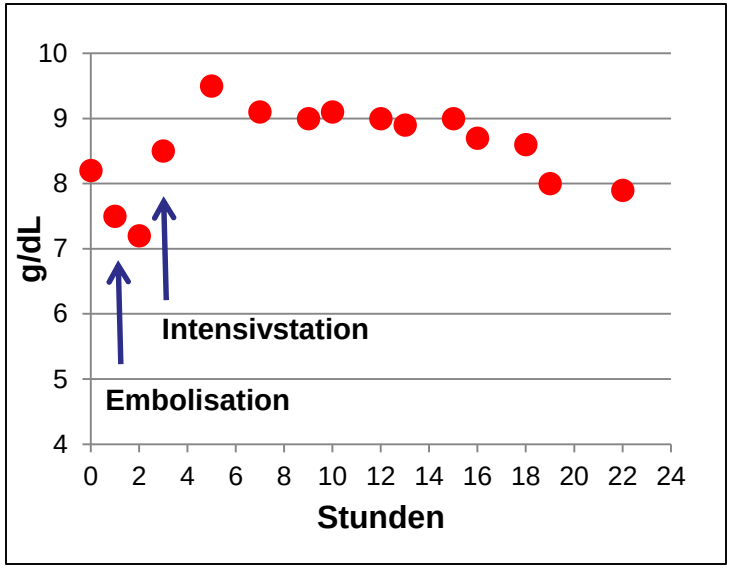

Notfallembolisation bei Becken-Frakturen

- **...ist die Primärmaßnahme bei akutem oder**

  persistierendem Kontrastmittelaustritt im CT (Blush)!

- **Stabilität des Beckenringes herstellen**

- **Angiographie**

  •bei Respondern und Transient-Respondern direkt und selektiv !

  •bei Non-Respondern nach Stabilisierung bei persistierendem Blutverlust postoperativ

- **Embolisation mit Coils oder Partikeln**

⇒ **Arterielle Blutung – embolisierbar!**

48 J., männ., VU, Becken C ohne Blutung

Primäre Versorgung Tag 0

Sekundäre Versorgung nach Stabilisierung

- Navigierte ISG-Schraube

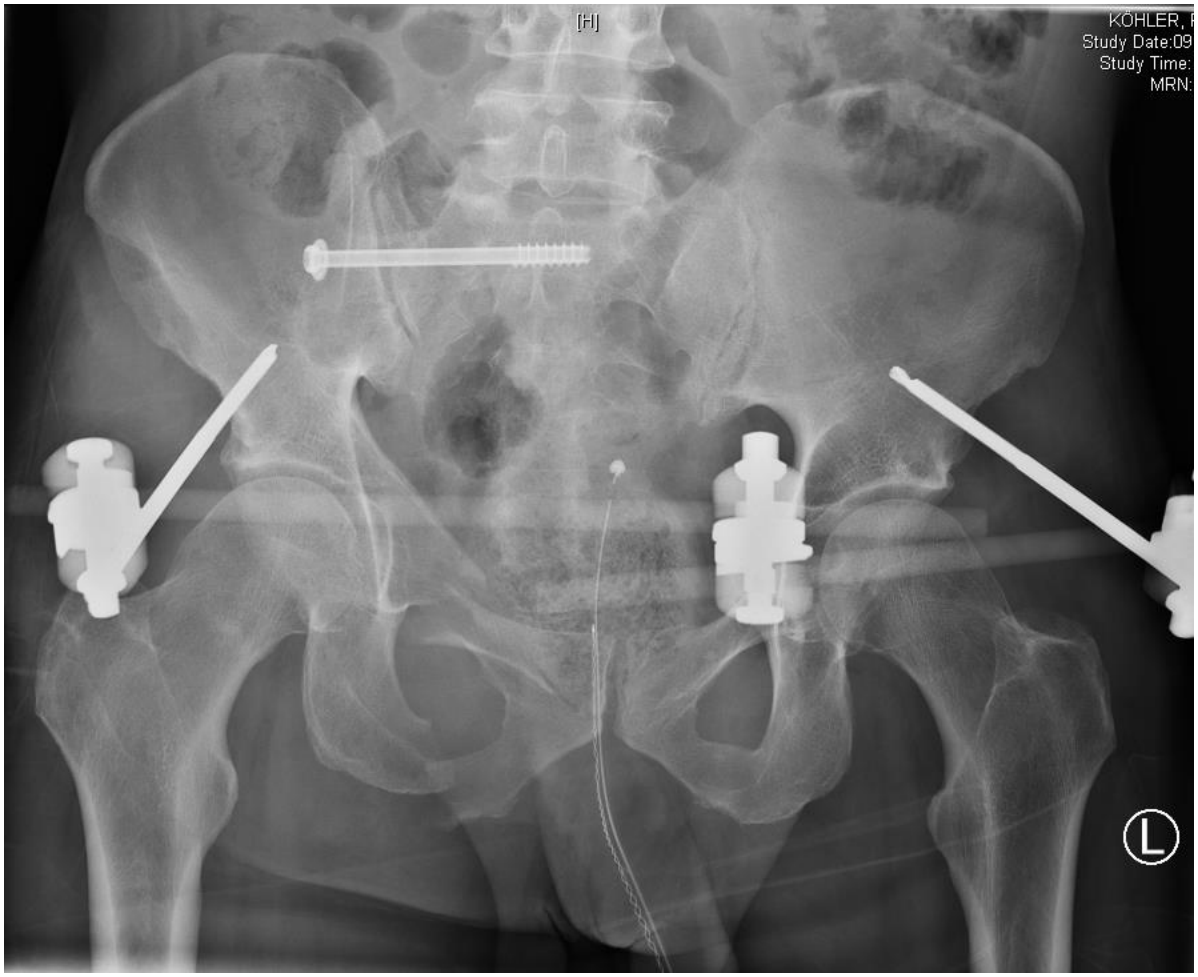

31 J, weibl., als Fußgängerin überrollt

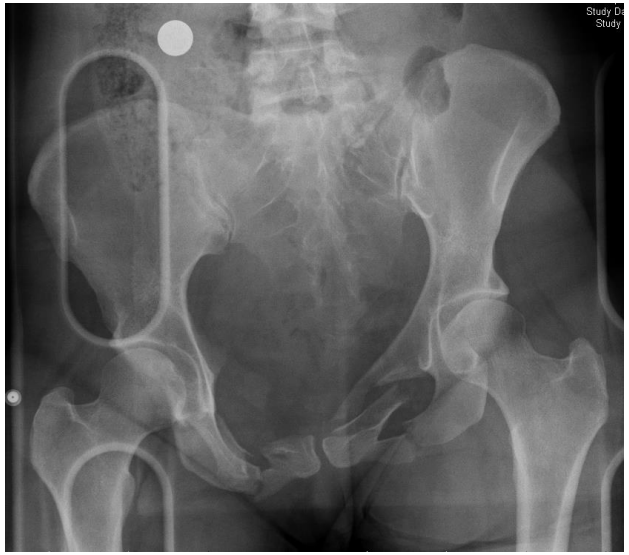

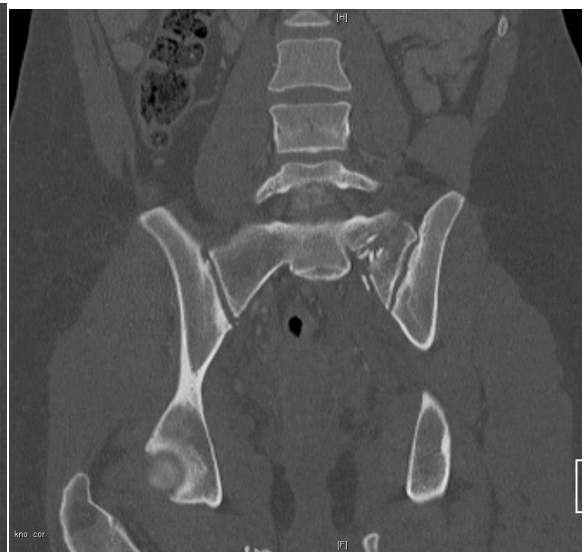

+ Lungenkontusion, Leberlazeration, offenes OSG (ligamentäre Verletzung)

Kein KM-Flush, Vitalparameter stabil

Primärversorgung

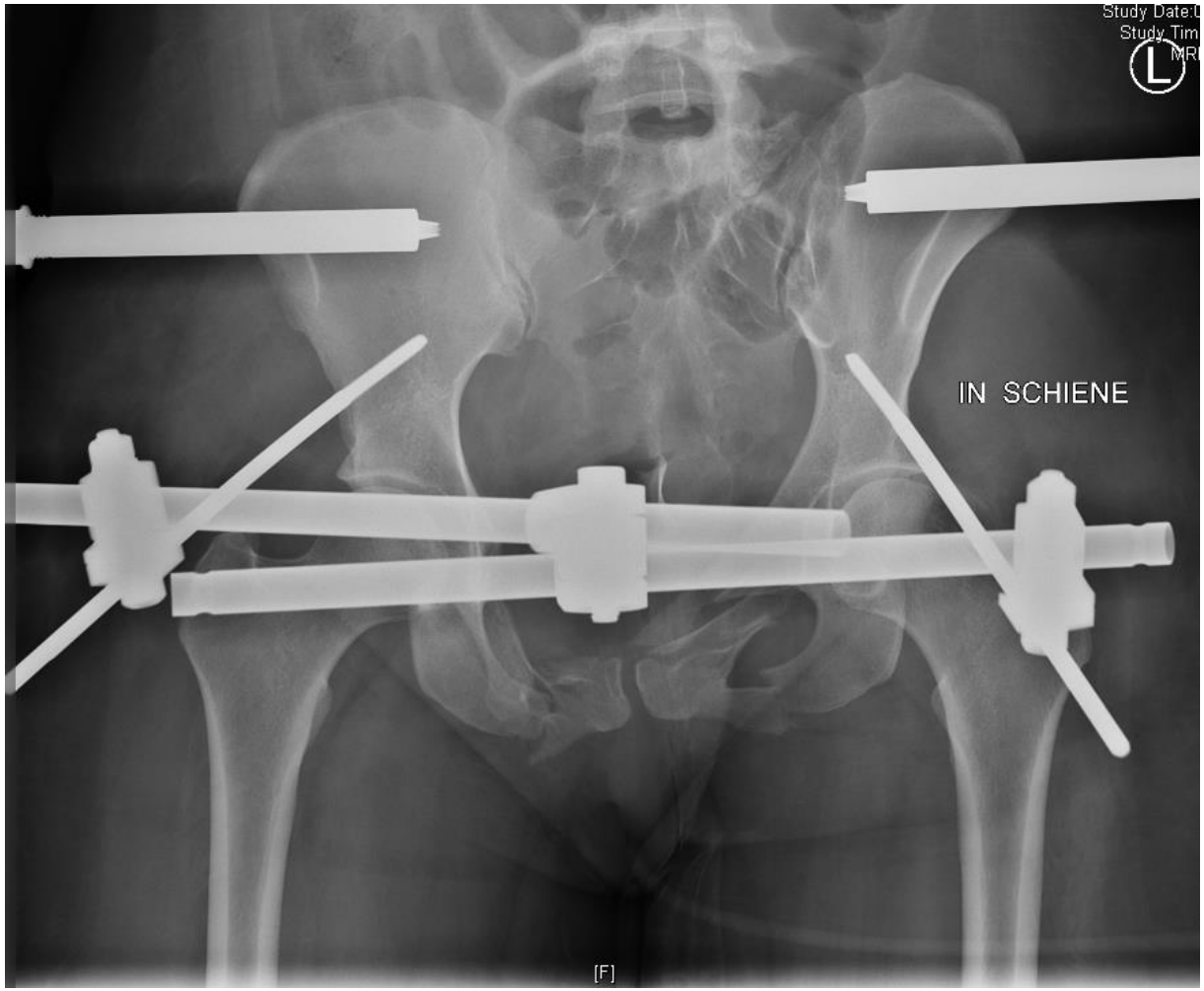

Sekundäre Versorgung an Tag 8

- Distraktionsspondylodese LWK4/5 li. auf Os ileum bds.
- Aufgrund von OSG-Verletzung mobil im Rollstuhl

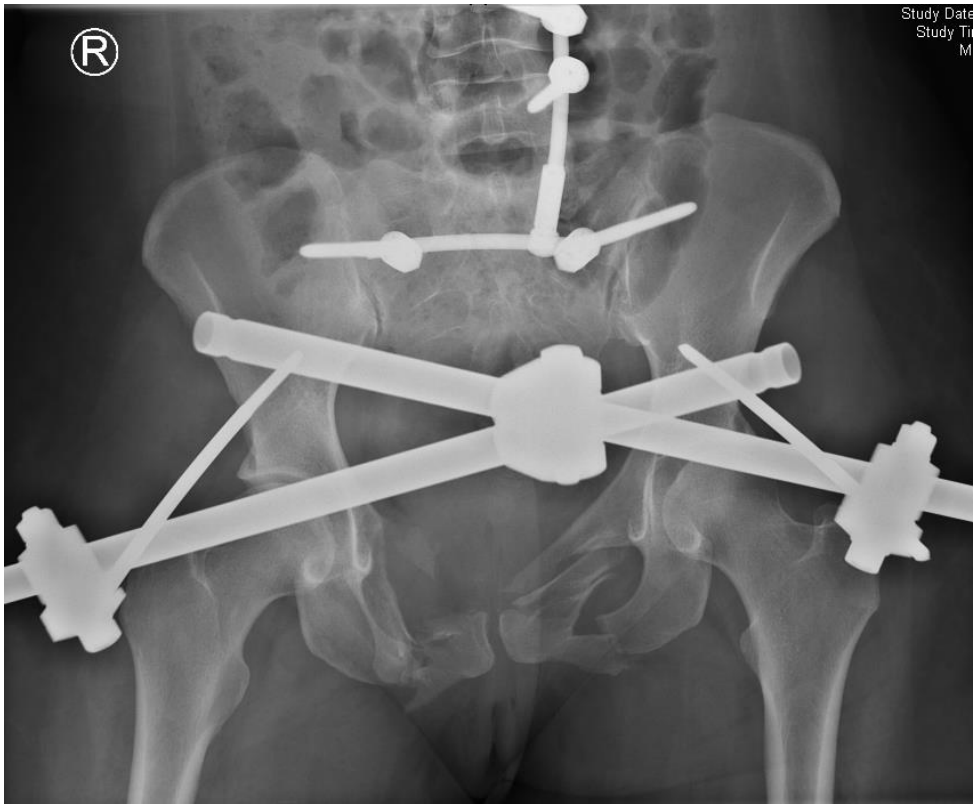

ME Fixateur nach 7 Wochen

- Beckenübersicht 12 Wochen post-Trauma
- Auf Zimmerebene selbständig mobil
- Inkontinenzprobleme
- Guter AZ

Zusammenfassung

- Mehrheit der Beckenfrakturen benötigt keine initiale Intervention
- Wenn Intervention nötig, dann schnellstmöglich
- Stabilität Beckenring vordergründig
- Embolisation bei KM-Flush und stabilem/stabilisierbarem Kreislauf
- Ggf. Fixateur/Zwinge und Versorgung im Intervall

Vielen Dank!