

# Silikonbeschichtete Schaumstoffverbände einfach erklärt



© Wounds International Mai 2013 [www.woundsinternational.com](http://www.woundsinternational.com)

## Einleitung

Silikonbeschichtete Schaumstoffverbände stehen seit über 10 Jahren zur Verfügung und wurden entwickelt, um die Schmerzen und Traumen beim Verbandwechsel zu minimieren, die Wundumgebung zu schützen und den Komfort während der Verwendung zu fördern<sup>1</sup>. Allerdings sind nicht alle silikonbeschichteten Schaumstoffverbände gleich und Ärzte müssen verstehen, wie sich die verschiedenen Produkte unterscheiden, wenn sie die am besten geeignete Wundauflage für ihre Patienten und deren Wunde aussuchen. Dieses Made Easy behandelt das Thema silikonbeschichtete Schaumstoffverbände, wann sie indiziert sind und ihre Rolle bei der Vorbeugung von Wundkomplikationen und zur Verbesserung der Ergebnisse.

*Autoren: Meuleneire F, Rücknagel H. Ausführliche Details zu den Autoren finden Sie auf Seite 6.*

## Behandlung von Patienten mit empfindlicher Haut

Patienten mit dünner, brüchiger Haut sind sehr anfällig für Verletzungen<sup>2</sup>. Dazu gehören ältere Menschen, sehr junge oder solche mit einer genetischen Hauterkrankung (z. B. Epidermolysis bullosa). Empfindliche Haut kann definiert werden als Haut, die anfällig ist für Schäden als Folge eines traumatischen Ereignisses, das normalerweise die Haut eines gesunden Menschen nicht schädigen würde. Dies kann entweder auf makroskopischer Ebene (z. B. wenn die Haut durch eine traumatische Schädigung reißt) oder auf einer mikroskopischen Ebene (wie Ausreißen von Hautzellen, was durch das Entfernen des Klebeverbandes verursacht wird) geschehen<sup>3</sup>.

Die Erhaltung der Hautintegrität kann schwierig sein, ist aber entscheidend für die allgemeine Gesundheit der Patienten und deren Lebensqualität, vor allem bei älteren Patienten<sup>2</sup>. Es ist wichtig, dass Ärzte die wichtigsten Faktoren, die die Anfälligkeit der Haut verstärken, kennen und Vorkehrungen treffen, um die Wundumgebung durch Minimierung des Kontaktes mit Exsudat zu schützen, den Bereich mit einem Barriereprodukt zu schützen und geeignete Wundauflagen zu verwenden, die beim Entfernen kein Trauma verursachen<sup>3</sup>.

## Was sind silikonbeschichtete Schaumstoffverbände?

Silikone sind inerte, synthetische Verbindungen, die in unterschiedlicher Form vorkommen — wie Öl, Kautschuke und harte Harze. Sie bestehen aus langkettigen Polymeren, die sich wiederholende Ketten von Silizium mit Kohlenstoff, Wasserstoff, Sauerstoff und manchmal andere Elemente enthalten.

Weiche Silikone sind eine besondere Familie der festen Silikone, die weich und haftend sind<sup>4</sup> (Kasten 1). Diese Eigenschaften ermöglichen ihnen, sich anzupassen und gut auf trockenen Oberflächen zu haften.

Diese Silikone besitzen eine geringe Toxizität, so dass Nebenwirkungen selten sind, und sie können nicht vom Körper absorbiert werden<sup>4</sup>. Das macht sie ideal für die Verwendung in Wundauflagen.

Verbände aus weichem Silikon sind mit einer hydrophoben Schicht aus weichem Silikon beschichtet, die bei Berührung haftet. Diese Wundauflagen kleben nicht am feuchten Wundbett, sondern haften sanft an der umgebenden Haut. Sie wurden entwickelt, um das Trauma beim Entfernen zu minimieren und hinterlassen keine Klebereste auf der Haut<sup>4</sup>.

## Gibt es verschiedene Arten von weichen Silikonverbänden?

Wundauflagen, die weiche Silikone enthalten, besitzen verschiedene Zielfunktionen, die sie für bestimmte klinische Anforderungen geeignet machen, z. B. als Wundkontaktfläche, die mit einer sekundären Wundauflage verwendet wird, um den Komfort zu erhöhen und Schäden am Wundbett zu minimieren, als absorbierende Wundauflagen für mäßig bis stark nässende Wunden, und als Erstbehandlung von Wunden mit einem Risiko für hypertrophe Narben oder Keloidbildung<sup>4</sup>.

### Primäre Wundkontaktauflagen

Primäre Wundkontaktauflagen sind nicht darauf ausgelegt saugfähig zu sein, sondern darauf, dass Exsudat in eine absorbierende sekundäre Wundauflage zu leiten. Typischerweise sind sie dünn und bestehen aus einem flexiblen Polyamid-Netz, das nicht auf dem Wundbett haftet. Sie eignen sich besonders für oberflächliche Wunden wie Hautrisse, Brandwunden und blasenbildende Erkrankungen (z. B. Epidermolysis bullosa), wo der Komfort für den Patienten Priorität hat.

### Schaumverbände mit Silikonkleber

Darüber hinaus enthalten viele absorbierende Wundauflagen jetzt eine Wundauflage aus weichem Silikon. Diese Schicht bildet eine sanfte Haftschiicht oder Dichtung zwischen der Wundauflage und der Wunde und sorgt dafür, dass die Flüssigkeit vom Verband aufgenommen wird und nicht auf die Oberfläche der Haut entweicht. In klinischen Studien konnte gezeigt werden, dass diese Wundauflagen Flüssigkeiten wie ein Docht vertikal ableiten, ohne dass das Exsudat aus der Wunde seitlich auf die umgebende Haut fließt<sup>5,6</sup>.

### Silikongelaufagen

Silikongelaufagen sind dicker und benötigen keine sekundäre Wundauflage und sollten nur auf abgeheilten Wunden verwendet werden, um die Bildung von hypertrophen Keloidnarben zu reduzieren oder zu verhindern<sup>7,8</sup>.

#### Kasten 1 Was ist "Haftfähigkeit"?

Die Haftfähigkeit (Fähigkeit, sofort auf einer Oberfläche zu haften) von weichen Silikonverbänden bezieht sich auf ihre Fähigkeit, mehrere Kontaktpunkte zwischen dem Verband und der unebenen Oberfläche der Haut und der Wunde herzustellen. Dadurch entsteht eine Abdichtung, die verhindert, dass Exsudat leckt und die Wundumgebung mazeriert. Idealerweise sollte ein Verband genügend Haftfähigkeit besitzen, um den Verband für die Dauer der Tragezeit sicher zu fixieren, gleichzeitig aber das Entfernen ohne Abziehen der Haut oder ein Trauma des Wundbetts zu ermöglichen<sup>9</sup>.

# Silikonbeschichtete Schaumstoffverbände einfach erklärt



## Können alle weichen Silikon-Wundauflagen als "atraumatisch" bezeichnet werden?

Es hat sich gezeigt, dass weiche Silikonverbände, wenn sie von der Haut entfernt werden, keine Verletzungen der Wunde oder der Wundumgebung verursachen<sup>9</sup>. Aus diesem Grund wurden sie als "atraumatisch" bezeichnet<sup>10,11</sup>.

Allerdings sind nicht alle weichen Silikonwundauflagen atraumatisch (siehe Kasten 2). Wundauflagen, in denen weiche Silikone nur verwendet werden, um einen haftenden Rand zu erhalten, können nicht unbedingt als atraumatisch beschrieben werden, da die Wundauflage (die nicht von weichem Silikon bedeckt ist) in einem gewissen Maß auf dem Wundbett haftet<sup>10</sup>.

**Feld 2: Definitionen von Wundauflagen (angepasst aus<sup>10</sup>)**

<b>Haftend</b>	Produkte, die auf jeder Art von Wunde haften. Zum Beispiel, einfache Wundauflagen oder Baumwollmull
<b>Wenig haftend</b>	Produkte mit einer Wundkontaktfläche, die die Haftung reduziert (z. B. absorbierende Wundauflagen)
<b>Nicht haftend</b>	Produkte, die eine feuchte Gel-Schicht über der Wunde aufrechterhalten. Diese Verbände haften nicht, vorausgesetzt, dass sie nicht austrocknen (z. B. Alginate, Hydrokolloide, Hydrogele und Hydrofibrer <sup>9</sup> )
<b>Atraumatisch</b>	Produkte, die beim Entfernen kein Trauma an der Wunde oder der Wundumgebung verursachen (z. B. weiche Silikonverbände)

## Wie helfen weiche Silikone, wundbedingte Komplikationen zu verhindern?

Viele Wundauflagen erfordern die Verwendung von Haltebandagen oder irgendeiner Form von Hautklebstoff (z. B. Klebstreifen), um sie sicher in Position zu halten. Während diese Haftsicht nicht in Kontakt mit der Wunde kommt, kann das wiederholte Entfernen von Klebeverbänden die äußere Schicht des Stratum corneum der umgebenden Haut beschädigen<sup>12,13</sup>, insbesondere bei älteren Patienten oder wenn die Haut besonders brüchig ist<sup>11</sup>.

Das Ausmaß der Hautschädigung hängt in erster Linie davon ab, wie stark der verwendete Kleber an einer Wunde oder Hautoberfläche klebt. Eine kürzlich durchgeführte vergleichende Studie von acht Wundverbänden zeigte, dass Wundverbände mit einem Silikonkleber und selbstklebenden Polyurethanschaum weniger Stratum corneum entfernten, im Vergleich zu Komposit-Hydrokolloid-Polyurethanschaum-Verbänden bei denen Acrylkleber verwendet werden<sup>14</sup>.

Darüber hinaus können Wundauflagen, wenn sie austrocknen, auf dem Wundbett und der Haut der Wundumgebung haften<sup>15</sup>. Dies kann besonders bei gazeartigen Wundauflagen deutlich werden<sup>16</sup>. Das Entfernen von Verbänden, die an der Wunde kleben, kann zu Schäden an dem empfindlichen, neu gebildeten Gewebe in der Wunde und der umgebenden Haut führen und starke Schmerzen auslösen<sup>17</sup>. Briggs et al<sup>18</sup> schlagen vor, dass die Wahl des Produkts überdacht werden sollte, wenn zum Entfernen ein Einweichen erforderlich ist und es zu Blutungen oder einem Trauma des Wundbetts oder der umgebenden Haut kommt.

Die Haftfähigkeit von weichen Silikonverbänden variiert<sup>11</sup> und es ist wichtig, einen Verband zu wählen, der mehrere Tagen auf der Wunde belassen werden kann, ohne die umgebende Haut zu schädigen. Wundauflagen aus weichem Silikon bleiben haftend<sup>9</sup>, wodurch der Verband intakt bleibt und sie deshalb länger auf der Wunde verbleiben können, was Vorteile bei der Heilung, dem Komfort für den Patienten und der Verwendung von Ressourcen im Gesundheitswesen bietet.

## Die Rolle der weichen Silikone bei der Verringerung der durch Verbände verursachten Schmerzen

Es ist bekannt, dass das Entfernen von Verbänden das Potenzial besitzt, ein Trauma des Wundbetts und der Wundumgebung zu verursachen, Schmerzen verstärken, die Größe der Wunde vergrößern und das Abheilen der Wunde verzögern kann<sup>19</sup>. Nach Angaben des Weltverbands aller nationalen Organisationen für Wundversorgung erleben Patienten die meisten Schmerzen beim Verbandwechsel<sup>17</sup>. Obwohl Schmerzen mit Analgetika oder Anästhesieverfahren entsprechend behandelt werden können, verursachen Schmerzen beim Verbandwechsel höhere Kosten und können für das Gesundheitswesen teuer werden<sup>20</sup>.

Patienten, die während eines Verfahrens mehr Schmerzen erleiden, als sie erwarteten, können ein Stück weit das Vertrauen in die sie behandelnden medizinischen Fachkräfte verlieren und bezüglich zukünftiger Verbandwechsel ängstlicher werden<sup>1</sup>. Dies wird von einer aktuellen Studie von Woo<sup>21</sup> unterstützt, in der der antizipierte Schmerz und die Angst bei 96 Patienten mit Wunden gemessen wurden. Er fand heraus, dass Patienten, die mehr Angst hatten, beim Verbandwechsel unter stärkeren Schmerzen litten, als Patienten mit einem niedrigeren Angstniveau. Darüber hinaus gibt es Hinweise, dass schmerzinduzierter Stress und Angst die Wundheilung verzögern und die Lebensqualität der Patienten beeinträchtigen kann<sup>22</sup>.

Die Verringerung der Schmerzen beim Entfernen der Wundauflagen ist einer der Faktoren, die bei der Wahl des Materials der Wundauflage berücksichtigt werden muss<sup>17</sup>. Eine Reihe von klinischen Studien haben gezeigt, dass weiche Silikonverbände die Schmerzen beim Entfernen bei unterschiedlichen Wundtypen und Patientengruppen, einschließlich pädiatrischen Patienten<sup>23</sup>, Patienten mit Brandwunden<sup>24,25</sup>, Fersenulzera<sup>26</sup> und Patienten mit Hautreaktionen nach Bestrahlung<sup>27</sup> minimieren. Eine Studie von Timmons et al<sup>28</sup> zeigte, dass die Verwendung von Silikonwundauflagen die Lebensqualität der Patienten verbessert, indem die Schmerzen beim Entfernen der Verbände und die Angst davor verringert werden und dies letztendlich zu einer Beschleunigung des Heilungsprozesses führt.

Zusätzlich zeigte eine aktuelle Untersuchung der Schmerzintensität beim Entfernen der Verbände, dass die Schmerzintensität bei gesunden Freiwilligen signifikant niedriger war, wenn weiche Silikon-Verbände verwendet wurden<sup>29</sup>.

Bei der Auswahl einer Wundauflage müssen die Hafteigenschaften verschiedener Wundauflagen auf der Haut des Patienten berücksichtigt werden. Es wurde eine statistisch signifikante Korrelation zwischen der Haftung und der Schmerzintensität berichtet<sup>30</sup>.

## Wann sind Wundauflagen aus weichem Silikon angezeigt?

Weiche Silikonverbände können bei einer breiten Palette von gering bis stark nässenden Wunden, einschließlich Dekubitus, diabetischem Fußsyndrom und Ulcus cruris, traumatischen Wunden (z. B. Schürfwunden), Verbrennungen zweiten Grades und zur Fixierung von Hauttransplantaten verwendet werden. Sie können auch auf hypertrophen Narben und kleineren Keloidnarben verwendet werden, obwohl die Wirkungsweise bei dieser Indikation noch nicht ganz verstanden worden ist<sup>7</sup>.

Sie sind besonders geeignet für Patienten:

- **mit empfindlicher Haut, einschließlich Kleinkindern und älteren Menschen**
- **die beim Verbandwechsel Schmerzen haben**
- **bei denen es wichtig ist, die gefährdete Wundumgebung zu schützen.**

Weiche Silikonverbände dürfen nicht bei Patienten mit einer bekannten Allergie gegen Silikon oder bei blutenden Wunden verwendet werden<sup>4</sup>.

## Die Rolle der weichen Silikone bei Hautrissen

Anders als Dekubitus und andere chronische Wunden sind Hautrisse akute Wunden, die primär verschlossen werden können<sup>31</sup>. Diese Wunden treten häufig bei älteren Patienten mit brüchiger Haut auf. Das Ausmaß der Gewebeschädigung bei einem Hautriss wurde zuerst von Payne und Martin<sup>32</sup> in drei Kategorien klassifiziert. Bei Kategorie 1 ist der Hautlappen intakt und kann wieder an seinen Platz geschoben werden. Bei Kategorie 2 besteht ein teilweiser Gewebeverlust (von kaum über einen mäßigen bis zu einem großen Verlust des epidermalen Lappens). In Kategorie 3 kommt es zu einem vollständigen Verlust des Lappens (dies kann während des ursprünglichen Traumas oder später nach der Nekrotisierung auftreten). Eine weitere Klassifizierung (STAR) wird häufig in Australien<sup>33</sup> und gelegentlich auch im Vereinigten Königreich verwendet. Diese besteht ebenfalls aus drei Kategorien.

Für eine optimale Behandlung ist es wichtig, die Lebensfähigkeit des Lappens zu erhalten, indem er sobald wie möglich nach dem Trauma wieder ordnungsgemäß ausgerichtet wird. Eine vorsichtige Manipulation vermeidet Schäden am Hautlappen<sup>31</sup>.

Verwenden Sie warmes Wasser oder Kochsalzlösung, um die Wunde zu spülen, und entfernen Sie alle verbleibenden Hämatomreste oder Debris aus dem darunter liegenden Gewebe. Sofern es während des Traumas zu keinem Eindringen von Schmutzpartikeln kam, ist die Verwendung von Antiseptika nicht notwendig. Nach genauem Alignment des Lappens bei einem Hautriss der Kategorie 1 oder 2 kann ein silikonbeschichteter Netzverband angewendet werden, um den Hautlappen an Ort und Stelle zu sichern. Der Verband sollte für mindestens fünf Tage *in situ* belassen werden, damit der Lappen an das darunterliegende Gewebe anhaften kann.

Um zu vermeiden, dass Exsudat und Blut sich unter dem Lappen ansammelt, kann ein absorbierender Sekundärverband, zusammen mit einem optionalen leichten Druckverband angelegt werden<sup>34</sup>.

Eine silikonbeschichtete primäre Wundauflage kann folgende Vorteile bieten:

- **Eine sichere Fixierung des Hautlappens**
- **Eine atraumatische Methode der Fixierung (Hautnähten oder Klammern sind nicht geeignet und Klebestreifen werden nicht mehr empfohlen)**
- **Ist atraumatisch für die Haut und hat ein niedriges Allergienpotenzial, minimiert Schmerzen oder Reizung beim Entfernen des Verbandes**
- **Erlaubt, dass Exsudat in einen sekundären absorbierenden Verband abfließt, was ein effektives Exsudat-Management ermöglicht.**

Bei der Auswahl eines Silikonverbandes ist es wichtig, einen zu verwenden, der eine gute Haftfähigkeit besitzt, um sicherzustellen, dass der Verband für die maximale sinnvolle Anwendungszeit an Ort und Stelle bleibt<sup>34</sup>. Vergleichende Studien wären notwendig, um die klinischen Erfahrungen bei der Auswahl von Silikonverbänden zu untermauern.

## Rolle der weichen Silikone bei Dekubitus

Sakrale Druckgeschwüre sind die häufigste Art von Dekubitus und können, aufgrund ihrer Lage, dem Infektionsrisiko durch Fäkalkeime und der erhöhten Exsudat-Produktion problematisch zu behandeln sein<sup>35</sup>. Wundauflagen sind, zusammen mit einer geeigneten Druckumverteilung und Hautpflege, ein wichtiger Bestandteil des Dekubitus-Managements<sup>36</sup>.

Eine offene, randomisierte, kontrollierte Studie verglich die Verwendung eines weichen Silikonverbandes mit einem Hydropolymer-Wundverband bei 38 Patienten über 65 Jahren mit Dekubitus der Kategorie/Phase II. Während der Studie heilten acht (44 %) Druckgeschwüre in der Gruppe mit dem weichen Silikonverband und 10 (50 %) der Druckgeschwüre in der Hydropolymer-Gruppe ab. Während die Unterschiede in der Wundheilung nicht signifikant waren, wurden Schäden an der umgebenden Haut, Mazeration und Entfernen des Verbandes seltener mit dem weichen Silikonverband berichtet und die Unterschiede bei den Gewebeschäden zwischen den beiden Verbänden waren in den Wochen 1–3 ( $p < 0,05$ ) signifikant<sup>5</sup>.

Bei Patienten, bei denen die Gefahr besteht, dass sie einen Dekubitus entwickeln, kann auch die Verwendung von mit weichem Silikon umrahmten Schaumverband zum Schutz der gefährdeten Stellen in Betracht gezogen werden<sup>37</sup>. Ein aktueller Konsens empfiehlt, dass eine mehrschichtige weiche Silikon-Wundauflage, die Reibung und Scherkräfte beim Drehen von Patienten minimieren kann und verhindern kann, dass Schuhe reiben. Sie können auch durch Entfernen von Feuchtigkeit eine Rolle bei der Aufrechterhaltung des Haut-Mikroklimas spielen<sup>38</sup>.

Durch die Identifizierung von Risikogruppen für sakralen Dekubitus, konnten Brindle und Kollegen<sup>39</sup> mit einem weichen Silikonverband dessen Häufigkeit innerhalb einer chirurgischen intensivstationären Umgebung auf null reduzieren. Darüber hinaus zeigte sich, dass dort, wo die Anwendung eines sakralen weichen Silikon-Schaumverbandes in das Dekubitus-Präventionsprogramm von Intensivpatienten aufgenommen wurde,

die Zahl der im Krankenhaus erworbenen sakralen Dekubitus über 12 Monate von 50 auf 13 abnahm<sup>40</sup>.

## Auswirkungen der Verwendung von weichen Silikon-Wundauflagen auf die Kosten dressings

Eine kürzlich durchgeführte Überprüfung von drei randomisierten kontrollierten Studien zum Vergleich von weichen Silikonverbänden mit anderen häufig verwendeten Verbänden bei Verbrennungen und Spalthauttransplantation zeigte, dass die weichen Silikonverbände deutlich weniger Zeit für die Verbandswechsel, weniger Verbände und einen geringeren Aufwand für die Schmerztherapie erforderten<sup>41</sup>. Darüber hinaus verlief die Heilung schneller und die weichen Silikonverbände mussten seltener gewechselt werden, was insgesamt zu einer Reduktion der Kosten führte<sup>41</sup>.

Diese Ergebnisse werden durch eine randomisierte, multizentrische Studie bei Patienten mit Verbrennungen 1. und 2. Grades gestützt<sup>42</sup>. Allerdings sind weitere Studien erforderlich, um diese Ergebnisse auf andere Produkte aus weichem Silikon und andere Wundtypen übertragen zu können.

## Was sind die Vorteile der Verwendung von weichen Silikonverbänden?

- **Geringe Traumatisierung bei minimalem Verkleben mit dem Wundbett oder der umgebenden Haut — erhöhter Patientenkomfort und weniger Schmerzen beim Verbandwechsel**
- **Flexibel und gut an Körperkonturen anpassbar**
- **Sicher in der Anwendung (unwahrscheinlich, dass Überempfindlichkeitsreaktionen auftreten, keine systemische Wirkung)**
- **Kann auch dazu beitragen, die Entwicklung von hypertrophen Narben oder Keloiden nach chirurgischen Eingriffen zu verhindern**
- **Kostengünstig — minimiert den Bedarf an Analgesie beim Verbandwechsel und kann längere Tragezeiten ermöglichen.**

## Fallstudien mit einem Schaumverband mit einem weichen Silikonklebstoff

Die folgenden Fallberichte (Fall 1 unten und Fall 2 auf Seite 5) berichten über

den Einsatz von Askina DresSil® bei der Behandlung eines Ulkus eines Amputationsstumpfs und eines Dekubitus der Kategorie/Stadium IV.

## Was ist Askina DresSil®?

Askina DresSil® ist ein selbstklebender Schaumverband mit einer weichen Silikonhaftfläche und einer dampfdurchlässigen, wasserdichten, äußeren Folienschicht. Askina DresSil® Border besitzt die gleiche Struktur wie Askina DresSil®, besitzt aber einen zusätzlichen Kleberand für mehr Sicherheit während des Tragens. Es eignet sich speziell für schwer zu verbindende oder sich bewegende Bereiche (z. B. Knie und Ellbogen).

Askina DresSil® besitzt *in vitro* nachweislich eine gute Haftung, gute Flüssigkeitsmanagementeigenschaften und ermöglicht die atraumatische Entfernung des Verbands, ohne Schäden an epidermalen Zellen zu verursachen<sup>43</sup>.

Die Wundkontaktschicht aus Silikon von Askina DresSil® ist perforiert, um die vertikale Absorption von Exsudat in der Schaumschicht zu ermöglichen, wodurch verhindert wird, dass Exsudat auf die umgebende Haut leckt oder die Wunde mazeriert<sup>43</sup>.

### Die Verwendung eines weichen Silikon-Absorptionsverbandes bei einem Patienten mit einem Ulkus an seinem Amputationsstumpf: eine Fallstudie

Es wurde uns ein 54-jähriger Mann mit einem Druckgeschwür am Amputationsstumpf seines linken Beines vorgestellt. Dieser war durch seine Prothese verursacht worden und wurde chirurgisch behandelt. Er lebte zu Hause und wurde von einem ambulanten Pflegedienst behandelt. Er hatte keine Diabetes-Anamnese.

Die Wunde bestand seit 60 Tagen und maß 4 cm x 3 cm x 3 cm. Es gab einige Spuren von Granulationsgewebe im Wundbett mit kleinen Nekrosen. Die umgebende Haut war rosa. Es gab keine klinischen Anzeichen einer Infektion (Abbildung 1).

#### Behandlung

Die Wunde wurde mit einer Wundspüllösung (Prontosan®, B Braun) gereinigt. Als Wundverband wurde Askina DresSil® (B Braun) gewählt, um die Wunde zu schützen und die Schmerzen beim Verbandwechsel zu lindern. Der erste Verbandwechsel wurde nach 2 Tagen geplant, mit weiteren Verbandwechseln alle 3 Tage.

Beim ersten Verbandwechsel war die umgebende Haut intakt und die Wunde zeigte Anzeichen von Granulationsgewebe und einer fortschreitenden Heilung. Der Patient gab beim Entfernen des Verbands einen Schmerz-Score von 2 (auf einer 0-10 VAS-Schmerzskala) an. Der Verband war leicht zu entfernen und der Patient hatte ihn während der Tragezeit als komfortabel empfunden. Dem Patient wurde empfohlen, seine Prothese nicht zu tragen. In Woche 3 gab der Patient beim Entfernen des Verbands keine Schmerzen an. Die Wunde zeigte Anzeichen der Besserung, mit Epithelisierung und hatte in der Größe auf 2,5 cm x 1 cm x 2 cm abgenommen. Es wurde beschlossen, das aktuelle Behandlungsregime fortzusetzen. Nach 8 Wochen war die Wunde verschlossen und der Patient schmerzfrei (Abbildung 2).

#### Ergebnis

Bei Amputierten kommt es häufig zur Entwicklung von Druckgeschwüren am Stumpf und es ist wichtig, die anfällige Haut zu schützen, um weitere Komplikationen und chirurgische Eingriffe zu vermeiden. Askina DresSil® wurde gut vertragen und bietet ein hohes Maß an Komfort. Die Gesamtleistung des Verbandes in Bezug auf seine Haftfähigkeit und seine einfache Anwendung wurde als ausgezeichnet beurteilt. Nach Heilung seiner Wunde wurde der Patient aufgefordert, seine Prothese zu tragen, um seine Mobilität zu verbessern.

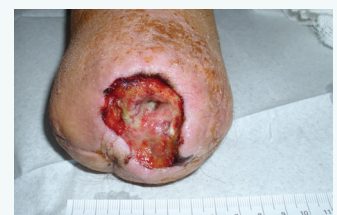

Abbildung 1 Wundstatus bei Vorstellung

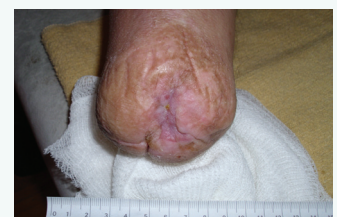

Abbildung 2 Erscheinungsbild des Stumpfs in Woche 8

## Verwendung eines silikonbeschichteten absorbierenden Schaumstoffverbandes bei einem Patienten mit Dekubitus Kategorie III (EPUAP): eine Fallstudie

Es wurde uns ein 89-jähriger Mann mit einem seit 60 Tagen bestehenden Dekubitus Kategorie III nach EPUAP vorgestellt. Er war bettlägerig/rollstuhlabhängig und lebte in einem Pflegeheim. Er hatte eine Diabetes-Anamnese.

Die Wunde befand sich im Sakral-Bereich mit einem Ausmaß von 3 cm x 0,5 cm x 1,5 cm. Das Wundbett war mit nekrotischem Gewebe bedeckt, es gab keine Hinweise auf eine Epithelisierung oder klinische Anzeichen einer Infektion. Die Menge an Exsudat war hoch und die umgebende Haut gerötet (Abb. 1).

### Behandlung

Die Wunde wurde vor dem Aufbringen von Askina DresSil® mit Wundspüllösung und Gel (Prontosan®, B Braun) gereinigt. Dieser Verband wurde gewählt, um die großen Mengen an Exsudat zu bewältigen und die umgebende Haut zu schützen. Alle zwei Tage wurde ein Verbandwechsel geplant.

Beim ersten Verbandwechsel enthielt das Wundbett weniger nekrotisches Gewebe und die umgebende Haut war intakt geblieben, ohne Anzeichen einer Reizung. Der Patient gab beim Entfernen des Verbands einen Schmerz-Score von 2 (auf einer 0-10 VAS-Schmerzskala) an. Die Verbandwechsel wurden weiterhin alle 2 Tage durchgeführt.

In Woche 3 berichtete der Patient über eine signifikante Verbesserung der Schmerzen und berichtete, dass der Verband seinen Komfort verbessert. Die Wunde war in der Größe leicht zurückgegangen (2 cm x 0,3 cm x 1,2 cm) und die Exsudatmengen hatten abgenommen. Es war weniger nekrotisches Gewebe im Wundbett, und es gab Zeichen von Epithelisierung. Das Erscheinungsbild der umgebenden Haut hatte sich verbessert (Abbildung 2).

In 8 Wochen war der Patient beim Entfernen des Verbands schmerzfrei, und dies blieb so bis Woche 12. Zu diesem Zeitpunkt zeigten sich Anzeichen einer Heilung mit Granulationsgewebe und einem sauberen Wundbett.

In Woche 16 maß die Wunde 0,5 cm x 0,1 cm x 0,5 cm mit lediglich geringen Exsudatmengen. Die Zeichen der Heilung waren deutlich und die umgebende Haut reizlos (Abbildung 3).

### Ergebnis

Ältere Patienten mit einem niedrigen Bewegungsniveau besitzen ein hohes Risiko, einen Dekubitus zu entwickeln. Ein effektives Management des Exsudats sowie der Schutz der Wunde vor Kontamination und weiteren Gewebeschäden sind wichtig für die Wundheilung. Askina DresSil® erwies sich als einfach anzuwenden, ließ sich gut an die Wunde anpassen und blieb während des Tragens an Ort und Stelle. Beim Entfernen gab es keine Anzeichen von Traumata der umgebenden Haut und der Patient hatte keine Schmerzen beim Verbandwechsel.

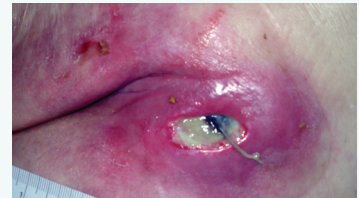


Abbildung 1 Sakraldekubitus vor Beginn der Behandlung mit Askina DresSil®

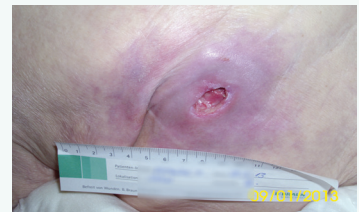

Abbildung 2 Erscheinungsbild der Wunde in Woche 3

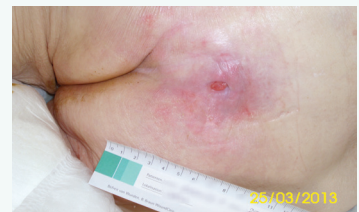

Abbildung 3 Verringerung der Wundgröße und der Exsudatmenge mit Zeichen der Wundheilung in der 16. Woche

## Zusammenfassung

Silikonbeschichtete Schaumstoffverbände verhindern nachweislich eine Schädigung des Wundbettes und der Wundumgebung und wurden deshalb als "atraumatisch" bezeichnet. Sie können für eine breite Palette von gering bis stark nässenden Wunden verwendet werden und insbesondere für Patienten mit empfindlicher Haut bzw. Schmerzen beim Verbandwechsel geeignet sein. Sie helfen bei einer Reihe von Wundtypen und Patientengruppen nachweislich Wundkomplikationen zu verhindern und die Schmerzen beim Entfernen zu minimieren. Allerdings sind nicht alle silikonbeschichteten Schaumstoffverbände gleich und es ist wichtig, dass Ärzte den Unterschied zwischen den verfügbaren Produkten verstehen, um die am besten geeignete Wundaufgabe für den Patienten und die Wunde auszuwählen, um optimale Ergebnisse zu erzielen.

### Wie wird diese Publikation zitiert:

Meuleneire F, Rücknagel H. Soft silicones Made Easy. Wounds International 2013 (Mai). Verfügbar unter: [www.woundsinternational.com](http://www.woundsinternational.com)

## Quellenangaben

1. European Wound Management (EWMA) *Position Document. Pain at wound dressing changes*. MEP, 2002. Available from: [www.woundsinternational.com/clinical-guidelines](http://www.woundsinternational.com/clinical-guidelines)
2. Best Practice Statement. *Care of the Older Person's Skin*. Wounds UK 2012. Available from: <http://www.wounds-uk.com/best-practice-statements>
3. Lawton S, Langeon A. Assessing and managing vulnerable periwound skin. *WorldWideWounds* Oct 2009. Available from: <http://www.worldwidewounds.com/2009/October/Lawton-Langoen/vulnerable-skin-2.html>
4. Thomas S. Soft silicone dressings: frequently asked questions. *WorldWideWounds* 2003. Available from: <http://www.worldwidewounds.com/2003/october/Thomas/Soft-Silicone-FAQ.html>
5. Meaume S, Van De Looverbosch D, Heyman H, et al. A study to compare a new self-adherent soft silicone dressing with a self-adherent polymer dressing in stage II pressure ulcers. *Ostomy Wound Manage* 2003; 49(9): 44-51.
6. Cunningham D. Treating venous insufficiency ulcers with soft silicone dressing. *Ostomy Wound Manage* 2005; 51(11A Suppl): 19-20.
7. Mustoe TA, Cooter RD, Gold MH, et al. International clinical recommendations on scar management. *Plast Reconstr Surg* 2002; 110: 560-70.
8. Colom Majan JI. Evaluation of a self-adherent soft silicone dressing for the treatment of hypertrophic postoperative scars. *J Wound Care* 2006; 15(5): 193-6.
9. Rippon M, White R, Davies P. Skin adhesives and their role in wound healing. *Wounds UK* 2007; 3(4). <http://www.wounds-uk.com/journal-articles/skin-adhesives-and-their-role-in-wound-dressings-1>
10. Thomas S. Atraumatic dressings. *WorldWideWounds* 2003. Available from: <http://www.worldwidewounds.com/2003/january/Thomas/Atraumatic-Dressings.html>
11. White R. Evidence for atraumatic soft silicone dressing use. *Wounds UK* 2005; 1(3): 104-9.
12. Dykes PJ, Heggie R, Hill SA. Effects of adhesive dressings on the stratum corneum. *J Wound Care* 2001; 10(2): 7-10.
13. Dykes PJ, Heggie R. The link between the peel force of adhesive dressings and subjective discomfort in volunteer subjects. *J Wound Care* 2003; 12(7):260-2.
14. Matsumura H, Imai R, Ahmatjan N. Removal of adhesive wound dressings and its effect on the stratum corneum of the skin. Comparison of eight different adhesive wound dressings. *Int Wound J* 2012; 7 [epub ahead of print]
15. Dowsett C, Newton H. Wound bed preparation: TIME in practice. *Wounds UK* 2005; 1(3): 48-70.
16. Moffat CJ, Franks PJ, Hollinworth H. Understanding wound pain and trauma. An international perspective. In: European Wound Management (EWMA) *Position Document. Pain at wound dressing changes*. MEP, 2002. Available from: [www.woundsinternational.com](http://www.woundsinternational.com)
17. World Union of Wound Healing Societies (WUWHS). *Principles of best practice: Minimising pain at wound dressing-related procedures*. A consensus document. MEP, 2004. Available from: [www.woundsinternational.com](http://www.woundsinternational.com)
18. Briggs M, Torra I, Bou JE. Pain at wound dressing changes: a guide to management. In: European Wound Management (EWMA) *Position Document. Pain at wound dressing changes*. MEP, 2002. Available from: [www.woundsinternational.com](http://www.woundsinternational.com)
19. Hollinworth H, White R (2006) The clinical significance of wound pain. In: White R, Harding K, eds. *Trauma and Pain in Wound Care*. Wounds UK, Aberdeen: 2006; 3-16.
20. Butcher M, White R. Quantifying the financial impact of pain at dressing change. In: *Psychological Impact of Pain in Patients with Wounds*. Upton D, ed. Wounds UK: London, 2011; 52-77.
21. Woo K. Wound-related pain: anxiety, stress and wound healing. *Wounds UK* 2010; 6(4): 92-8.
22. Solowiej K, Mason V, Upton D (2009) Review of the relationship between stress and wound healing: part 1. *J Wound Care* 18(9): 357-66
23. Morris C, Emsley P, Marland E, et al. Use of wound dressings with soft silicone adhesive technology. *Paediatric Nurs* 2009; 21(3): 38-43.
24. Edwards JA (2009) The use of Silflex in burn wound management. *Br J Community Nurs* 2009; 14(9): S32-36.
25. Edwards J. Managing wound pain in patients with burns using soft silicone dressings. *Wounds UK* 2011; 7(4): 122-6.
26. Hampton S. An evaluation of a silicone adhesive shaped heel dressing. *Br J Nurs* 2010 (Tissue Viability Suppl); 19(6): S30-3.
27. MacBride S, Wells M, Hornsby C, et al. A case study to evaluate a new soft silicone dressing, Mepilex Lite, for patients with radiation skin reactions. *Cancer Nurs* 2008; 31(1): E8-E14
28. Timmons J, Gray D, Russell F. Silflex soft silicone wound contact dressing. *Wounds UK* 2009; 5(2): 56-61.
29. Matsumara H, Imai R, Gondo M, Wantanabe K. Evaluation of pain intensity measurement during the removal of wound dressing material using 'the PainVision™ system' for quantitative analysis of perception and pain sensation in healthy subjects. *Int Wound J* 2012; 9(4): [epub ahead of print].
30. Klode J, Schöttler L, Stoffels I. Investigation of adhesion of modern wound dressings: a comparative analysis of 56 different wound dressings. *J Eur Acad Dermatol Venerol* 2011; 25(8): 933-9.
31. Stephen-Haynes J, Carville K. Skin tears Made Easy. *Wounds International* 2011; 2(4). Available from [www.woundsinternational.com](http://www.woundsinternational.com)
32. Payne RL, Martin ML. Defining and classifying skin tears: the need for a common language. *Ost Wound Manage* 1993; 93(3): 16-20, 22-4, 26.
33. Carville K, Lewin G, Newall NM, et al. STAR: a consensus for skin tear classification. *Primary Intention* 2007; 15(1): 18-28.
34. Meuleneire F. Using a soft silicone-coated net dressing to manage skin tears. *J Wound Care* 2002; 11(10): 365.
35. Lloyd-Jones M. The role of Eclipse Adherent Sacral in managing sacral pressure ulcers. *Br J Community Nurs* 2011; 16(9) (Suppl): S38-42.
36. National Institute for Health and Clinical Excellence (NICE). Pressure ulcers – prevention and treatment. Clinical Guideline 29. September 2005. Available from: <http://www.nice.org.uk/nicemedia/pdf/CG029publicinfo.pdf>
37. Butcher M, Thompson G. Pressure ulcer prevention: can dressings protect from pressure ulcer damage? (advertorial). *Wounds International* 2009; 1(1). Available from [www.woundsinternational.com](http://www.woundsinternational.com)
38. Black J, Clark M, Alves P et al. Consensus statement. Global evidence based practice recommendations for the use of wound dressings to augment pressure ulcer prevention protocols. August 2012. Available from: <http://bit.ly/101gSD2>
39. Brindle T. Use of an absorbent soft silicone self-adherent bordered foam dressing to decrease sacral pressure ulcers in the surgical trauma ICU. Poster presentation at 22nd Annual Symposium on Advanced Wound Care and the Wound Healing Society Meeting, Dallas, Texas, USA, 2009.
40. Walsh N, Blanck AW, Smith L. Use of a sacral silicone border foam dressing as one component of a pressure ulcer prevention programme in an intensive care setting. *J Ostomy Wound Continence Nurs* 2012; 9(2): 146-9.
41. Rippon M, Davies, White R, Bosanquet N. Cost implications of using an atraumatic dressing in the treatment of acute wounds. *J Wound Care* 2008; 17(5):224-8.
42. Silverman P, Heimbach D, Meites H, et al. An open, parallel, randomized, comparative, multicentre study to evaluate the cost-effectiveness, performance, tolerance, and safety of a silver-containing soft silicone foam dressing (intervention) vs silver sulfadiazine cream. *J Burn Care Res* 2011; 32(6): 617-26.
43. B Braun. Prontosan® and Askina® Clinical and Scientific Evidence. B Braun, 2011; 26. Available from [www.bbraun.com](http://www.bbraun.com)

## Angaben zu den Autoren

Meuleneire F, Rücknagel H

1. Wundzentrum, Zottegem, Belgien
2. Wundexpertin, First Medical GmbH, Geyer, Deutschland

*Diese Publikation wurde durch einen Fortbildungszuspruch von B Braun gefördert. Die in diesem "Made Easy" zum Ausdruck gebrachten Ansichten entsprechen nicht zwangsläufig den Ansichten von B Braun.*